Über primäre Dünndarmsarcome.

Inaugural-Dissertation

der

medizinischen Fakultät zu Rostock

zur

Erlangung der Doctorwürde

in der

Medizin, Chirurgie und Geburtshilfe

vorgelegt

von

Martin Baltzer

approbierter Arzt aus Stettin.

1892.

Sonder-Abdruck
aus v. Langenbeck's Archiv. Bd. XLIV. Heft 4.

Ueber primäre Dünndarmsarcome.

Von

M. Baltzer

in Rostock.

(Hierzu eine Tafel.)

Ueber das Vorkommen von primären Sarcomen im menschlichen Darm finden sich in der Literatur nur spärliche Angaben.

Virchow macht in seinem Werke: „Die krankhaften Geschwülste" (Bd. II. S. 351ff.) folgende, kurze betreffende Angabe: „Noch weit seltener leidet die Schleimhaut der Digestionsorgane durch primäre Sarcombildung." — „Von primärer Sarcombildung scheint hauptsächlich der Magen und der Mastdarm zu leiden . . . Vom Rectum beschreibt Rokitansky ein Carcinoma fasciculatum, dessen Abbildung ein deutliches Spindelzellensarcom erkennen lässt. Die Beobachtung ist um so interessanter, als dieselbe Localität die einzige bis jetzt bekannte ist, wo primäre Melanose in den Digestionsorganen vorkommt."

In verschiedenen modernen Lehrbüchern der pathologischen Anatomie wird in dem Theil, welcher die Geschwülste des Darmes behandelt, das Vorkommen von Sarcomen nicht erwähnt. So von Rud. Maier und Birch-Hirschfeld.

Von anderen: Rokitansky, Förster, Klebs, Ziegler wird übereinstimmend angegeben, dass das primäre Darmsarcom zu den grossen Seltenheiten gehört. So theilt z. B. Förster mit, dass ihm Geschwülste von sarcomatösem Bau im Darmkanal noch nicht vorgekommen seien.

Leichtenstern (Ziemssen spec. Path. u. Ther. Bd. VII, 2. S. 521) sagt über die Sarcome des Darmes: „Sarcome, von der Submucosa ausgehende derbe Polypen darstellend, sind meist Spindelzellensarcome oder Fasersarcome. Sehr selten ist das Rundzellensarcom, das fast nie polypenartig sich gestaltet, sondern gürtelförmig in der Submucosa sich ausbreitet und Stenosen veranlasst."

Interessant und zugleich von Bedeutung ist es, dass sich in der Berliner Dissertation von Stort aus dem Jahre 1878 „über das Sarcom und seine Metastasen", in welcher Verfasser alle Fälle von Sarcom zusammenstellt, welche in den Jahren 1859—1875 im Berliner pathologischen Institut zur Untersuchung kamen, kein Fall von Sarcom des Darmes findet.

Beim Durchsuchen der casuistischen Literatur habe ich die obigen allgemeinen Angaben vollständig bestätigt gefunden. Fälle von primärem Sarcom des Dünndarms sind äusserst selten und werden immer als besonders bemerkenswerth hervorgehoben. Ihre Zahl reducirt sich noch um ein bedeutendes, wenn man die Mittheilungen derjenigen Fälle abrechnet, nach deren Titel man zwar ein Sarcom des Darmes erwarten sollte, bei deren Quellenstudium es sich aber um etwas anderes handelt, oder man zweifelhaft wird, ob die beschriebenen Geschwülste überhaupt hierher zu rechnen sind.

Fälschlicherweise ist im Index — Catalogue of the Library of the Surgeon-Generals Office United States Army (Vol. VII. S. 68) unter Tumor of intestine ein Fall „Wyeth. Sarcoma of the ileum. Med. Rec. N. Y. 1880 XVII. 326" angeführt. Im Medical Record wird unter jenem Titel ein Sarcom des Os ilei beschrieben.

Zweifelhaft blieb mir ein Fall von Salomon, der sich in den Charité-Annalen (1878. Bd. V. S. 140) vorfindet: „Multiple Tumoren des Darmes. Chronischer Ileus. Abgang von Tumorstücken während des Lebens." Der Autor lässt völlig im Unklaren, welcher Natur die bei der Section vorgefundenen Geschwülste oberhalb der Bauhinischen Klappe im Dünndarm gewesen seien, indem er über diesen Punkt mit wenigen Worten hinweggeht: „Auf dem Durchschnitt zeigen einzelne Tumoren ein markiges Gewebe, welches zum Theil die Muscularis frei lässt, an anderen Stellen aber die ganze Darmwand durchsetzt."

Ebenso blieb ich unsicher, ob zu verwenden sei ein in derselben Zeitschrift aus dem Jahre 1883 (Bd. X. S. 557) von Henoch beschriebener Fall von allgemeiner Lymphosarcombildung. Es handelte sich um einen 11jährigen Knaben, welcher während des Lebens die Symptome der Peritonitis dargeboten hatte. Bei der Obduction fand man einen Tumor, welcher das ganze Netz und einen Theil des Mesenteriums einnahm und von diesem aus(?) in den Darm hineingewuchert war.[1])

Als für meine Arbeit nicht in Betracht kommend, spreche ich einen Fall von Beck an, welchen ich in der Prager Zeitschrift für Heilkunde (1884. Bd. V. S. 442) unter dem Titel: Sarcoma lymphadenoides intestini coeci (primarium?) et ilei et gland. meseraicarum; glandularum lymphaticarum coli; ventriculi; lienis; pulmonum" gefunden habe. Es handelt sich da um ein Sarcom des Coecum, von welchem aus durch Contactinfection weitere Darmtumoren und von diesen aus secundäre Neoplasmen in den Mesenterialdrüsen sich entwickelten, während gleichzeitig metastatische Tumoren in den Halslymphdrüsen, den beiden Lungen und der Milz entstanden.

Von einigen in der Literatur angeführten Mittheilungen von Fällen kann ich hier nur die Titel angeben, da mir die Quellen nicht zugängig waren. Dies sind die Arbeiten von Ewards „Spindlecelled sarcoma of the small intestine." Transact. Path. Society Phil. 1884, von Hulbert „Specimen of sarcoma of viscera." St. Louis M. u. S. J. 1885 und von Molson „Case of sarcoma of the jejunum." Canada M. u. S. J. Montreal 1881—82 (Index-Catalogue of the Library of the Surgeon-Generals-Office United-States Army. Vol. VII. S. 68.)

Noch will ich erwähnen, dass neuerdings von Zuralski in einer Dissertation „Beitrag zur Casuistik der Dünndarmgeschwülste" im Anschluss an einen in der chirurgischen Klinik zu Königsberg beobachteten Fall von primärem Dünndarmsarcom, auf welchen ich unten näher eingehen werde, vom pathologisch-anatomischen Stand-

[1]) Dasselbe gilt von einem in der Prager medic. Wochenschr. 1889 von Kraus veröffentlichten Falle „Ueber einen Fall von multiplen primären Dünndarmsarcomen", dessen Referat in Virchow-Hirsch's Jahresberichten 1890. 2. S. 296 mir nur zugängig war. In dem Referat wird nicht berichtet, ob der Tumor mikroskopisch untersucht und sein Ursprung im Dünndarm festgestellt ist.

punkte das Thema dem diese Arbeit gewidmet ist, behandelt wird. Verfasser führt in seiner Abhandlung auch die Fälle von primären Sarcomen des Mesenterium von Stobbe (Archiv der Heilkunde XVII, 5. S. 466. 1876), von Waldeyer (Archiv für patholog. Anatomie. Bd. XXXVII) und von Nasse (Virchow's Archiv. Bd. XIV. S. 477) an, welche für meine Arbeit nicht in Betracht kommen.

Nach Ausschaltung der oben erwähnten Fälle lasse ich in Kürze diejenigen folgen, welche ich nach den mir zu Gebote stehenden Literaturangaben als sichere Fälle von primärer Dünndarmsarcombildung hinstellen möchte und werde im Anschluss meine eigenen Beobachtungen mittheilen.

1. Wallenberg, A. (Danzig). Berl. klin. Wochenschr. 1864, S. 497. Ein Fall von Invagination in Folge eines Sarcoms im Ileum. Dienstmädchen, 21 Jahre alt, giebt an, dass sie, nachdem sie drei Tage an Stuhlverstopfung gelitten, am 9. October plötzlich an Magenkrampf, Uebelkeit und Erbrechen erkrankt sei. Darauf soll dreimaliger Durchfall gefolgt sein. Seitdem beständen heftige Schmerzen in der Magengegend und ab und zu Durchfall; ihr Unterleib sei sehr aufgetrieben, doch nicht schmerzhaft gewesen, und sie habe viel Kollern im Leibe verspürt. Am Tage der Aufnahme — 16. October — war das Abdomen etwas aufgetrieben, aber nur in der Magengegend auf Druck empfindlich. Am 17. erbrach die Patientin reichlich grün gefärbte Flüssigkeit; der Stuhlgang war retardirt und erfolgte auch in den nächsten 3 Tagen nicht. Dabei steigerte sich der Meteorismus, die Kranke erbrach zwei Nachtgeschirre fäcaler Massen. Nach einem warmen Bade und 8 Klysmen erfolgte eine aus dünnem Eiter bestehende Entleerung, in welcher sich ein über 1 Fuss langes Dünndarmstück befand. Von da an erfolgte fast täglich Kotherbrechen, und Klysmata brachten nur etwas mit dünnem Eiter gemischten Darmschleim. Die Temperatur erhielt sichauf 38°C. Der Unterleib wurde sehr hoch aufgetrieben, aber immer noch wenig schmerzhaft. Die Kranke collabirte allmälig und starb am 1. November.

Bei der Section fand man an der Uebergangsstelle des Ileum ins Coecum eine Invagination, die sich nach Abgang des abgestossenen, dem untersten Theile des Ileum angehörigen Darmstückes gebildet hatte; die Darmpartie, die dieses als äussere Scheide umgeben hatte, war in den Anfang des Colon hineingeschoben. Eine völlige Stenose bestand an keiner Stelle. — Die mikroskopische Untersuchung der beim Stuhlgang entleerten Darmpartie ergab, dass es sich um ein Spindelzellensarcom handelte, welches von der Submucosa des Darms ausgegangen war.

2. Waldenström ou Akerberg. Fall of Sarcom i Tarmen, som omöglig gjorde repositionen ef ett intelämdt bröck. Upsala lökereferen, fört. Bd. 5. p. 3888.

Von dieser Mittheilung ebenso wie von derjenigen, die den Fall Nicolaysen's (7) betrifft, verdanke ich der Güte des Herrn Prof. Lennander in Upsala die genauere Uebersetzung. Das in Virchow-Hirsch's Jahresberichten gegebene Referat genügte meinen Zwecken nicht vollständig.

Mann, 36 Jahre alt, Bauer, giebt an, er hätte lange an einem Bruch gelitten, den er aber öfters selbst reponirt haben will und mit Hilfe einer von ihm selbst verfertigten Bandage zurückgehalten hat. Einmal musste, als er an Obstruction litt, der herbeigerufene Arzt die Reposition vornehmen, welche auch gelang. Doch 7 Monate darauf fiel der Bruch abermals vor, und er konnte nicht reponirt werden. Am folgenden Tage trat Erbrechen auf, welches auch nach seiner Aufnahme im Krankenhause fortdauerte, jedoch wurden keine fäculenten Massen erbrochen. Den Unterleib in der Nähe des Bruchringes war schmerzhaft, und der Schmerz erstreckte sich auch auf die Geschwulst, welche die linke Scrotumhälfte einnahm. Diese hatte die Grösse einer Faust, war elastisch, in geringem Grade gespannt und enthielt feste Massen, die man für Scybala ansprach. Ein Theil des Bruches wurde durch Taxis reponirt, bei den festen Theilen aber war dies nicht möglich. Operation 54 Stunden nach dem Austreten des Bruches. Man fand eine Neubildung, welche ihren Sitz in einem Theile des Darmes hatte und auch jetzt nicht reponirt werden konnte. Spuren von wirklicher Incarceration waren nirgends zu sehen. Patient starb $10^1/_2$ Stunden nach der Operation.

Bei der pathologisch-anatomischen Untersuchung der betreffenden Darmpartie fand man in der Mitte der Vorderseite eine feste Geschwulst vor, deren Form eine auffallende Aehnlichkeit mit einer etwas vergrösserten Gebärmutter hatte, deren Fundus sich am freien Rande des Darms befindet, während die Cervix sich zu der Radix des bedeutend verkürzten Mesenteriums hinerstreckt. Derjenige Theil der Geschwulst, welcher im Darm seinen Sitz hat, ist besonders scharf begrenzt und scheidet sich auch durch eine deutliche Vertiefung von dem im Mesenterium gelegenen Theile, welch letzterer nicht so scharf hervortritt, sondern mehr einer partiellen Verdickung des Mesenteriums gleicht.

Den Darm fand man ein halbes Mal um seine Anheftung gedreht. Das Lumen des Darmes war verengt, doch nicht mehr, als dass eine Bleifeder durchgeführt werden konnte, und diese Verengerung war weniger von der Geschwulst als von dem Umstande abhängig, dass die Darmwand in Folge der Verkürzung des Mesenteriums dicke Falten bildete, die wegen Pseudomembranen an anderen Stellen nicht ausgeglichen werden konnten.

Bei der mikroskopischen Untersuchung fand man ein Sarcom, welches seinen Ausgang von der Submucosa des Darmes genommen hatte.

3. Moxon, W. (London). Transactions of the Pathological Society of London. Bd. 24. 1873. S. 101. Cancer (lympho-sarcoma) of the small intestine. — Mann, 30 Jahre alt, giebt an, dass er stets gesund gewesen sei bis vor 10 Wochen, wo er eine Anschwellung des Leibes bemerkte; die Schwellung nahm zu. Vor 4 Wochen begannen auch die Unterschenkel, vor zwei Wochen das Scrotum zu schwellen. Bis vor vier Wochen that Patient noch leichte Arbeit, musste aber auch diese einstellen, da Kurzathmigkeit und zuweilen starke Durchfälle auftraten.

Status praesens: Patient ist sehr abgemagert. Gesicht eingesunken. Hydrops der unteren Extremitäten, Ascites. Im Abdomen ist in der Tiefe eine harte Resistenz zu fühlen, welche nicht vom Hydrops herrühren kann. Es bestehen nur geringe Schmerzen im Leibe.

In der folgenden Zeit wurde die Auftreibung des Abdomens noch grösser; die Athemnoth steigerte sich. Patient starb unter den Erscheinungen völliger Erschöpfung.

Bei der Obduction fand man einen grossen Tumor des Dünndarms. An der Stelle, wo die Geschwulst sass, war das Lumen des Darms dilatirt. Ausserdem fand man an anderen Stellen des Dünndarms kleinere Knoten. Die erstere Geschwulst comprimirte die Vena cava und bewirkte so die Oedeme. Die Mesenterialdrüsen waren secundär von der Neubildung ergriffen.

Der Befund der mikroskopischen Untersuchung lautete: Kleinzelliges Rundzellensarcom.

4. Bessel-Hagen. Virchow' Archiv. Bd. 99. S. 99. Ein ulceröses Sarcom des Jejunum bei einem Kinde. — Knabe, $7^1/_4$ Jahre alt, war bis zum Februar 1883 immer gesund gewesen. Damals bekam er einen heftigen Stoss mit der Faust gegen die rechte Seite des Bauches. Er fing an zu kränkeln, über heftige und häufige Beschwerden im Leibe zu klagen. Zugleich magerte er trotz guter Pflege ab, nur der Leib wurde immer mehr und mehr aufgetrieben. Nicht viel später bemerkte die Mutter an der Stelle, wo sich am meisten Empfindlichkeit zeigte, unter der Haut eine etwa wallnussgrosse harte Geschwulst, die im Laufe weniger Wochen überaus rasch wuchs. Störungen in der Stuhlentleerung hatte man nicht beobachtet, wohl aber öfter als sonst Drang zum Uriniren, dann auch Erbrechen, zumal wenn die Schmerzen besonders heftig auftraten. Seit Ende März hatte die Brechneigung nachgelassen. Bei der Untersuchung, April 1883, fand man bei dem sichtlich abgemagerten Knaben mit ganz fahler Hautfarbe einen grossen Tumor dicht unter den Bauchdecken, dessen Hauptmasse rechts vom Nabel lag. Auf Druck war der Tumor äusserst empfindlich. Seine Oberfläche fühlte sich zumeist glatt an, in den unteren Partien mehr höckerig, dabei derb und nur an einigen Stellen etwas weicher. Nach oben hin reichten die Geschwulstmassen nicht ganz bis an den Rippenrand, nach abwärts bis fast zum Lig. Poupartii und nach rechts hin endeten sie oberhalb der Spina ossis ilei ant. sup. mit kugelartiger glatter Abrundung. Links hatte der Tumor unterhalb des Nabels mehrere über die Mittellinie hinausreichende und etwas bewegliche, knollige Auswüchse, während er oberhalb des Nabels unmittelbar in zwei dicke höckerige Wülste von theilweise weicherer Consistenz überging, die von rechts nach links quer durch den Leib verliefen, und zwischen denen in der Tiefe ebenfalls wieder harte Tumormassen, wenn auch weniger deutlich, zu fühlen waren. Das Ganze liess sich bis zu einem gewissen Grade frei in der Bauchhöhle hin- und herbewegen. Der Percussionsschall war rechts über dem Tumor bis fast zu seinen Grenzen hin gedämpft, dagegen über den Anhängen und besonders über den oberhalb des Nabels querverlaufenden Partien gedämpft tympanitisch. — Ausser diesem Tumor konnte man links in der Bauchhöhle

einige isolirte Knoten und bei der Untersuchung per rectum noch einen der rechten Beckenwand fest aufsitzenden, hühnereigrossen Tumor abtasten. Die Lymphdrüsen waren überall verhärtet und bis Bohnengrösse geschwollen, theilweise auch empfindlich. Die Untersuchung ergab sonst nichts Besonderes, namentlich boten der Urin und die Stuhlentleerungen keine Abweichungen von der Norm dar.

Bei der Untersuchung des Blutes fand man eine geringe Vermehrung der weissen Blutkörperchen. Abends hatte der Knabe immer Temperatursteigerungen bis 38,6° C. In den nächsten Wochen blieb Alles unverändert, nur die Auftreibung des Leibes nahm noch zu, und der Kräftezustand verschlechterte sich. Stuhlentleerungen normal, nur zeitweise etwas diarrhoisch. Mitte Mai war die Hinfälligkeit eine derartige geworden, dass der Knabe das Bett nicht mehr verlassen konnte. Der Appetit hatte sich gänzlich verloren, dagegen war der Durst unlöschbar geworden. Der Tod erfolgte Mitte Juni.

Die Sectionsdiagnose lautete: Ulceröses Sarcom des Jejunums mit ausgedehnter Sarcomatose des Mesenteriums. Multiple Metastasen in den Nieren, an der rechten Beckenwand und den Lymphdrüsen. Der Darm ist an der Stelle, wo er von der Neubildung ergriffen ist, stark dilatirt, fast einem Aneurysma ähnlich. An beiden Stellen, wo die Darmschlingen in die grosse Höhlung eintreten, sieht man ihr Lumen trichterförmig erweitert und ebenso weit auch von Schleimhaut ausgekleidet, die sich dann mit ihrem ausgefressenen Rande scharf von den in Zerfall begriffenen Partien abhebt. — Die mikroskopische Untersuchung des Tumors und der Metastasen zeigte das Bild eines kleinzelligen Rundzellensarcoms, welches nach den genauen Untersuchungen des Verfassers seinen Ursprung von der Submucosa des Jejunums genommen hat.

5. Pick. Prager med. Wochenschr. 1884. Bd. IX. S. 96. Primäres Sarcom des Dünndarms. — Mann, 35 Jahre alt, litt seit vier Wochen an Magenbeschwerden, die in Appetitlosigkeit, Schmerzen in der Magen- und der Lebergegend und Erbrechen bestehen. Die Schmerzen in der Magengegend sind in der letzten Zeit geschwunden, doch ist seit 14 Tagen Meteorismus hinzugetreten. Bei der Untersuchung fand man den Kranken abgemagert und blass aussehend, seinen Unterleib stark aufgetrieben, die Percussion über demselben tympanitisch, an keinem Organ sonst etwas Abnormes. In der linken Inguinalgegend, unterhalb des Leistenkanals, zeigte sich eine harte Geschwulst mit glatter Oberfläche, welche in einen Stiel überging, der sich nach einwärts und aufwärts verfolgen liess. Diese Geschwulst bestand, wie der Kranke angab, schon mehrere Jahre. Da sich das Befinden des Patienten etwas besserte, verliess derselbe nach einiger Zeit die Anstalt, musste sich aber nach einigen Tagen, am 8. 1. 83, da eine hartnäckige Obstipation seinen Beschwerden sich hinzugesellt hatte, wieder ins Krankenhaus aufnehmen lassen. Bei der neuerlichen Untersuchung fand man den Unterleib des Kranken aufgetrieben, aber schmerzlos; im linken Hypochondrium tastete man jetzt eine Resistenz. — Das Befinden des Patienten blieb nun längere Zeit ein unverändertes, am 24. 1. 83 collabirte der Kranke jedoch plötzlich, und am 26. trat der Exitus letalis ein.

Aus dem Sectionsberichte will ich hier nur den Befund am Darm anführen: „Magen und Darm waren ziemlich stark ausgedehnt, ihre Schleimhaut injicirt. Im Bereiche des Jenunums erschien die Muskulatur hypertrophisch. An der Grenze zwischen Jejunum und Ileum war die Darmwand im Bereiche einer 15 Ctm. langen Strecke in ihrer ganzen Circumferenz von einer grauweisslichen, von Hämorrhagien durchsetzten Aftermasse durchwuchert und durch dieselbe an der Anhaftungsstelle des Mesenteriums bis auf 3 Ctm. verdickt. Die einzelnen Schichten der Darmwand waren an den wenigen infiltrirten Partien, wenn auch verbreitert, so doch noch deutlich zu unterscheiden. Zwischen Mesenterium und Darmwand war keine scharfe Grenze mehr sichtbar, da die Aftermasse sich in das Mesenterium wie eine Verdickung desselben, hineinerstreckte. Die der Innenfläche entsprechenden Falten des Darmes waren im Bereiche der infiltrirten Partie verstrichen, die Schleimhaut selbst vorgewölbt, so dass das Lumen des Darmes verengt und nur für den kleinen Finger durchgängig war. An zwei gegenüberliegenden 4 Q.-Ctm. grossen Stellen, dem am weitesten nach abwärts gelegenen Theile des Infiltrates der Darmwand entsprechend, war die Aftermasse necrotisirt, und wurden hierdurch zwei tiefe, bis auf die Serosa reichende mit schwärzlich gefärbtem Detritus bedeckte Substanzverluste gebildet. An den Stellen, wo sich die Substanzverluste befanden, war die Darmwand blasenartig nach vorne vorgewölbt. Nach aufwärts von der eben geschilderten umfänglicheren Infiltration, von dieser durch eine ziemlich unveränderte, 2 Ctm. lange Darmpartie geschieden, fand sich ein viel kleineres, ungefähr thalergrosses zweites Infiltrat der Darmwand, welches auch alle Schichten des Darmes occupirte und oberflächlich necrotisirt war. Die Mesenterialdrüsen der infiltrirten Darmpartie waren in hohem Grade intumescirt und von derselben weisslich-grauen, hier deutlich gelblich reticulirten Aftermasse durchwuchert; auch einzelne der retroperitonealen Lymphdrüsen waren auf gleiche Weise vergrössert. In der Schleimhaut des Ileum fanden sich einzelne auf oberflächlich diphtherische Necrose zu beziehende, bis kreuzergrosse Substanzverluste. Bei der mikroskopischen Untersuchung stellte sich die Geschwulst als ein lymphadenoides Rundzellensarcom heraus, welches seinen Ursprung von der Mucosa des Darmes genommen hatte. Von demselben Bau waren die Metastasen in den Lymphdrüsen, in der Leber und den Nieren.

6. Beck, Hugo. Prager Zeitschrift für Heilkunde. 1884. Bd. V, S. 447. Sarcoma lymphadenoides ilei primarium (gland. meseraic. secund., hepatis et renis d. metastat). — Section eines 31jährigen Tagelöhners: Eine Dünndarmschlinge war an den Scheitel der Harnblase fixirt dadurch, dass eine, die Darmwand an dieser Stelle infiltrirende, medullare, etwas derbere Aftermasse über die Serosa des Darmes hinausgegriffen, nach peritonitischer Anlöthung an den Harnblasenscheitel auf die Serosa desselben übergegangen war, so dass auch das perivesicale Gewebe an dieser Stelle derb infiltrirt war. Die dieser Dünndarmpartie zugehörigen Mesenterialdrüsen zeigten gleichfalls Infiltration mit derb medullarer Aftermasse. — In der Leber war ein kirschgrosser peripher gelegener Knoten von weisslicher Farbe

in die gelbbraune Substanz eingelagert; ein ähnlicher gelblich-weisser Knoten von Haselnussgrösse lag in der Rindensubstanz der rechten Niere, von der Umgebung nicht scharf geschieden. Im mikroskopischen Bilde zeigte sich der Dünndarmtumor vollständig aus einem lymphadenoiden Gewebe zusammengesetzt, mit sehr dicht gelagerten lymphoiden Zellen und einem sehr engmaschigen, an spindelförmigen, auch sternförmigen Zellen sehr reichen Reticulum. An den Rändern des Tumor war eine scharfe Abgrenzung vom normalen Gewebe nicht möglich. Das Knötchen in der Niere erwies sich als eine dichte Infiltration des Zwischengewebes mit kleinen, Lymphkörperchen ähnlichen Zellen; die dazwischen gelegenen Elemente des Nierenparenchyms waren nicht verändert. In der Leber waren an der Stelle des erwähnten Knotens sehr zahlreiche, aber miliare und noch kleinere, ziemlich scharf begrenzte Herde sichtbar, welche, in den erweiterten interstitiellen Räumen, jedoch ausserhalb der Blutcapillaren lagernd, aus lymphoiden Zellen sich zusammensetzten, zwischen denen deutlich an manchen Stellen ein spindelzelliges Reticulum erkennbar war. — Diese Beobachtung, so schreibt Verfasser, ist demnach den seltenen Fällen von primären lymphadenoiden Rundzellensarcom des Dünndarms beizuzählen mit secundärer Deposition in den Mesenterialdrüsen und Metastasen in Leber und Niere.

7. Nicolaysen, Christiania. Myosarcoma intestini teneris Exstirpation ved Tarmresection. Helbredelse. Norsk. Magaz. for Lägevid. R. 3, Bd. 15, S. 12. Die Uebersetzung dieser Arbeit verdanke ich der Güte des Herrn Professor Lennander, welchem ich auch an dieser Stelle meinen Dank ausspreche. Ausserdem verdanke ich Herrn Professor Lennander die briefliche Mittheilung, dass durch die path.-anat. Untersuchung von Heiberg (Christiania) sicher festgestellt ist, dass es sich im vorliegenden Fall um ein primäres Dünndarmsarcom handelte.

Mann, 28 Jahre alt, hatte seit 6 Monaten gelinde dyspeptische Symptome. Etwas später spürte er eine bewegliche hühnereigrosse Geschwulst im Leibe. Während der letzten Monate war er abgemagert, auch war seine Gesichtsfarbe bleicher als zuvor.

Im Abdomen fand man bei der Untersuchung eine nierenförmige Geschwulst, deren Längendurchmesser 12 Ctm. betrug. Dieselbe lag zwischen Nabel und Symphyse. Der Tumor war auf der Oberfläche uneben, seine Consistenz fest, elastisch. Gegen Berührung war er nicht empfindlich, er liess sich in der Bauchhöhle frei bewegen. Der Schall über demselben war gedämpft. Bei der Laparotomie fand man eine Geschwulst, über welche der Dünndarm auf eine Strecke von 7 bis 8 Ctm. gleichmässig ausgespannt lag. Das am nächsten gelegene Stück Mesenterium enthielt ein Paar haselnussgrosse Drüsen. Nach der Resection der betreffenden Darmpartie und des Mesenteriums mit den vergrösserten Drüsen wurde die Bauchwunde geschlossen. Der Patient erholte sich bald und konnte nach 24 Tagen geheilt entlassen werden.

Bei der pathologisch-anatomischen Untersuchung fand man eine Geschwulst, deren Mittelpartie abgerundet, an deren einem Ende eine apfel-

grosse, an deren anderem Ende eine gänseeigrosse Appendix sass. Ueber die Oberfläche der letzteren lief ein Stück Dünndarm mit deutlichen Kerkringeschen Falten, ausgenommen in der Mittelpartie, wo diese geebnet sind, um ein gegen das Lumen des Darmes hervortretendes Geschwür von der Grösse eines Zweimarkstückes. Um dieses war ein Drittel des Darmumfanges an der darunter liegenden Geschwulst fest gelöthet, während der Darm im Uebrigen nur durch einen schmalen Saum mit der Geschwulst zusammenhing. Das etwa 18 Ctm. lange Dünndarmstück verlief hufeisenförmig über die Geschwulst. Mikroskopisch zeigte der Tumor den Bau der Spindelzellensarcome. Als primärer Sitz wurde die Darmwandung angesprochen, secundär war das Mesenterium und einige Mesenterialdrüsen von der Neubildung ergriffen.

8. Haas (Prag). Wiener medic. Presse 1886, Bd. XXVII, S. 471. Ueber einen seltenen Fall von Lymphosarcoma jejuni. — F. W., 36jähriger Bäckergeselle. Vor $^3/_4$ Jahren begann gegenwärtiges Leiden mit schlechtem Aussehen, Abmagerung und Arbeitsunfähigkeit. Nach einem Diätfehler war Appetitlosigkeit mit wechselnder Diarrhoe und Stuhlverhaltung dazu gekommen, ebenso Ekel vor Fleisch. Patient lebte seit einem halben Jahre von Milch und Mehlspeisen. Anfangs August v. Js. traten Kolikschmerzen auf, welche nach mehrtägiger Koprostase Anfangs alle Wochen, später auch mehrmals in der Woche mit serös-flüssigen Stuhlentleerungen nachliessen. Einen Monat später tastete Pat. zufällig eine harte Geschwulst in der Nabelgegend. Mit dem Wachsthum dieser Geschwulst gewahrt Pat. Erleichterung der sonst schmerzhaften Kolikanfälle, während aber der Typus im Stuhlgange vollkommen unverändert blieb. — 23. 1. 86. Pat. kräftig gebaut, mit äusserst blassgelblichen Hautdecken und enormer Abmagerung. Füsse mässig hydropisch. In der Nabelgegend tastet man einen kindskopfgrossen, harten, unebenen Tumor, über welchem sich die Bauchdecken verschieben lassen. Die Härte des Tumors ist ungleichmässig, in der Nabelgegend weicher und anscheinend fluctuirend. Links vom Nabel tastet man in der Tiefe zwei aufsitzende apfelgrosse harte Tumoren. Nach allen Seiten hin erscheint der Tumor für den Tastsinn abgegrenzt. Percussionsschall über demselben ist dumpf und leer, entsprechend der weichen Nabelpartie tympanitisch. Mit beiden Händen gefasst, lässt sich der Tumor nicht dislociren, derselbe macht aber die Respirationsbewegungen mit. Die Untersuchung des Blutes ergiebt Leucocytose. Lymphdrüsen weder vergrössert noch druckempfindlich. Bis zum 9. Februar keine erheblichen Koliken, Zunahme der hydropischen Anschwellungen der Füsse und Uebergreifen auf die Hände. Tumor im Unterleib wächst an Grösse und Härte, wird zuletzt gegen mannskopfgross. Am 4. Februar wird Flüssigkeitserguss in die Bauchhöhle constatirt; über dem Tumor Bright'sches Reibegeräusch tast- und hörbar. Nachdem vom 23. Januar bis 4. Februar Koprostasis mit Diarrhoe gewechselt hatten, folgen von diesem Tage an Diarrhoen. Sowohl im festen als flüssigen Stuhle weder Eiter, Blut noch Gewebsreste auffindbar. Am 9. Februar Collaps und Tod.

Autopsie. Im Unterleibe $^1/_2$ Ltr. eitrigen Serums mit Fibringerinnseln

an den Darmschlingen und am Peritoneum. 60 Ctm. oberhalb der Bauhini'schen Klappe war das Jejunum nach Art eines aneurysmatischen Sacks kindskopfgross erweitert, die Höhle dieses Sackes enthält schmutzige breiige Chymusmassen. Die Wandungen desselben bestehen aus dem mit Aftermasse infiltrirten Darme; letztere durchsetzt die ganze Dicke der Muskelschicht bis ans Peritoneum und durchdringt nach einwärts die Darmschleimhaut, die im grossen Umfange necrotisch zerfallen ist, so dass die innere Auskleidung des Sackes uneben bröcklig zerklüftet erscheint. Nach rechts oben ist dieser Sack mit dem Quercolon vollkommen verwachsen, nach links abwärts mit Dünndarmschlingen. Histologisch erscheint die Aftermasse als ein Spindelzellenlymphosarcom. Einzelne retroperitoneale Lymphdrüsen sind vergrössert und infiltrirt. Metastasen finden sich in keinem Organe, auch nicht in anderen Lymphdrüsen. Die Schleimhaut des angrenzenden Darmtractus, deren Falten eine Strecke weit in die erweiterte Partie verfolgt werden können, sowie die des Dickdarmes ist catarrhalisch geschwollen und leicht injicirt.

9. Kraus, Friedrich. Prager medic. Wochenschrift 1886, Bd. IX, S. 109. Zur Casuistik der primären Darmtumoren. — Bei einem 36jährigen Manne, der eine besondere Veranlassung seines Leidens nicht anzugeben wusste, waren ganz allmälig Störungen Seitens des Darmkanals zur Entwicklung gekommen: er magerte ab, häufige Diarrhoen wechselten mit hartnäckiger Obstipation und im August 1885 gesellten sich auch Schmerzen im Unterleibe hinzu. Eine Geschwulst bemerkte Pat. zuerst im September als eine empfindliche Verhärtung in der Nabelgegend, welche an Umfang rasch zunahm. Im weiteren Verlaufe begannen auch die Beine hydropisch zu werden. — Bei der ärztlichen Untersuchung fand man bei dem cachectisch aussehenden Manne den Unterleib bedeutend vergrössert, in der Art, dass dessen grösste Ausdehnung in die Nabelgegend fiel. Daselbst konnte ein nach allen Seiten voll umgrenzter, kindskopfgrosser, unebener Tumor getastet werden, über welchem die Bauchwand sich sehr gut verschieben liess und welcher bei tiefer Inspiration die Zwerchfellbewegung zwar mitmachte, für die Palpation jedoch relativ fixirt erschien. Links vom Nabel in der Tiefe liessen sich noch zwei anscheinend festsitzende Knoten unterscheiden. Die Consistenz des eigentlichen Tumors war in dessen centralem Theile eine weiche bei gleichzeitiger undeutlicher Fluctuation. Die Percussion darüber war wenigstens stellenweise tympanitisch. Die Untersuchung des Blutes ergab den Befund von Leucocytose. Während seines Spitalaufenthaltes zeigte Pat. keine Fiebererscheinungen, klagte auch nicht über bedeutende Schmerzen. Doch nahm die Cachexie rasch zu und der intraabdominale Tumor liess ein deutliches Wachsthum bis zu Mannskopfgrösse erkennen. Auch jetzt wechselten Koprostasis mit andauernden rein fäculenten Diarrhoen. In den letzten 8 Tagen blieben die letzteren constant. 5 Tage vor dem Tode traten die Symptome einer eitrigen Peritonitis hinzu, während welcher der Unterleib noch weiterhin rapid anschwoll, so dass schliesslich die Geschwulst nur undeutlich palpirt werden konnte und an deren beiden Seiten Flüssigkeitsablagerung plessimetrisch nachweisbar war.

Bei der Obduction fand man einen grossen Tumor in der Continuität des Dünndarms, dessen seröse Oberfläche glatt erschien. Diese Geschwulst nahm den Darm ca. 60 Ctm. unterhalb der Valvula pylori auf eine Strecke von 16 Ctm. ein. Eine Perforation des Tumors hatte nicht stattgefunden. Zwei vereinzelte in unmittelbarer Nähe des Tumor liegende Mesenterialdrüsen waren von derselben Geschwulstmasse erfüllt. Ebenso waren einzelne retroperitoneale Lymphdrüsen infiltrirt. Entferntere Sarcommetastasen fehlten. — Die Diagnose auf Grund der histologischen Untersuchung lautete auf lymphadenoides Rundzellensarcom. Als Ausgangspunkt der Neubildung musste nach der mikroskopischen Untersuchung die Darmschleimhaut angenommen werden.

10. Lehmann, Max. Dissertation, Würzburg 1888. Zur Kenntniss der bösartigen Geschwülste des Darmes. — Mann, 38 Jahre alt, klagte, dass er seit ca. 6 Monaten von Leibschmerzen gequält werde und an Stuhlverstopfung leide. Seit Mitte August leide er an heftigen Leibschmerzen, hartnäckiger Stuhlverstopfung und habe häufig schleimig grüne Massen erbrochen. Sein Appetit sei seitdem sehr gering, und seine Kräfte hätten abgenommen. — Die Untersuchung am 7. September ergab: Sehr cachectisches Individuum. Abdomen stark aufgetrieben. Ueberall war tympanitischer Schall mit Ausnahme des Raumes zwischen Symphyse und Nabel, wo eine zwei Hände breite Dämpfung und dieser entsprechend ein kindskopfgrosser Tumor zu constatiren war. Derselbe fühlte sich hart an, war höckerig und auf Druck schmerzhaft. Die Untersuchung mit dem Catheter ergab, dass der Tumor zur Blase in keiner Beziehung stand. In der Gegend des Pylorus fühlte man eine zweite Geschwulst, die grösser als ein Fünfmarkstück war, eine derbe harte Consistenz zeigte und auf Druck Schmerz verursachte. Bei der Digitaluntersuchung des Rectum stiess man auf einen mächtigen, mannskopfgrossen, höckerigen Tumor, der den Mastdarm vollständig comprimirte und so die hartnäckige Obstipation erklärlich machte. Dieser Tumor hing mit dem über der Symphyse gefühlten zusammen. Die vergrösserte Leber ragte deutlich unter dem Rippenbogen hervor. Die Inguinaldrüsen beiderseits rosenkranzartig geschwellt, als harte Packete fühlbar. Kein Fieber. — Die Behandlung war eine rein symptomatische: Roborantia, Narcotica. Stuhlgang folgt auf Clysma und Laxantia. Der Exitus letalis erfolgte Ende September im Collaps.

Bei der Section entleerte sich bei Eröffnung der Bauchhöhle eine Menge gelben Eiters. Der Darm, vom Rectum an, seiner ganzen Länge nach — nur die obersten Dünndarmschlingen in einer Strecke von 12 Ctm. ausgenommen — war in ein gleichmässig von der Neubildung befallenes starres Rohr verwandelt. Dabei Verwachsungen des Darmes mit allen Nachbarorganen und unter einander. Die Mesenterialdrüsen waren zu harten grossen Klumpen umgewandelt. An keiner Stelle Stenose des Darmes zu finden. Derselbe erschien sogar stellenweise über die Norm dilatirt und zeigte fast überall eine Dicke von gut 2 Ctm. Am Magen sitzt dem Pylorus ein dicker Knollen ringsum auf. In der Leber Metastasen. — Die genaue microscopische Untersuchung ergab, dass es sich um eine Endothelioma interfascicu-

lare handelte, welches seinen Ursprung von den Lymphgefässen der Submucosa des Darmes genommen hatte.

II. Zuralski, V. Dissertation, Königsberg i. Pr. 1889. Beitrag zur Casuistik der Dünndarmgeschwülste. — L. P., Rechtsanwaltsgehülfe, 40 Jahre alt, bemerkte vor ca. 14 Monaten eine Verhärtung im Leibe, die ihm aber keine Schmerzen bereitete. Schon früher will er an Stuhlverstopfung gelitten haben und in der Ernährung zurückgekommen sein. August 1888 platzte die Geschwulst, wie Patient sich ausdrückt, er fühlte keine Verhärtung mehr, hatte nun aber starke Schmerzen im Leibe. Nach einigen Tagen bemerkte Patient, dass der Leib wieder anschwoll, und die Anschwellung rasch zunahm. Die Mitte des Abdomens war von einem grossen fluctuirenden, glattwandigen Tumor eingenommen, der ziemlich beweglich war. Ueber dem Tumor war der Schall gedämpft. Vom Mastdarm aus war nichts Abnormes nachweisbar.

Bei der Laparotomie ergab sich, dass eine cystenartige Geschwulst mit dem Dünndarm in einer Ausdehnung von 5 Ctm. verwachsen war. Dieselbe wurde an ihrer Basis vom Darm quer abgeschnitten. Es blieb noch eine kinderfaustgrosse Geschwulst am Darm zurück; dieser Theil wurde im Zusammenhange mit dem Darm resecirt. Vereinigung der Darmenden und Schluss der Bauchwunde. Der Verlauf war ein vollkommen glatter. Der erste Stuhlgang erfolgte am 10. Tage. Am 15. Tage wurde Patient geheilt entlassen.

Bei der pathologisch-anatomischen Untersuchung fand man, dass die Neubildung mit der Aussenfläche des Darmes und zwar entsprechend dem Mesenterialansatze in der Ausdehnung von etwa 4—5 Ctm. Länge und 2 Ctm. Breite verwachsen war. Der übrige Theil des Umfanges des resecirten Darmstückes hing frei hinab. An diesem war die Serosa überall glatt. Das Darmlumen zeigte sich an der Anheftungsstelle etwas verengt. Der andere Theil der Geschwulst stellte eine Cyste von über Mannskopfgrösse dar. Die Aussenfläche derselben, von einem ziemlich glatten Peritoneum bedeckt, war mit erbsen- bis haselnussgrossen Knötchen besetzt. Die Innenfläche der Cystenwand war feinhöckrig, sonst aber glatt, nur stellenweise eingerissen und mit bröcklichem, geronnenen Faserstoff ähnlichen Massen bedeckt. An einem Pole der kugelförmigen Cyste verdickten sich allmälig deren Wände, so dass hier eine über handtellergrosse von der Peripherie nach der Mitte zu dicker werdende, unregelmässig gestaltete, höckerige feste Geschwulstmasse die Wand bildete. Die Spitze dieses kuppenförmigen Gebildes wurde durch einen flachen Schnitt abgetragen, so dass etwa in der Mitte der festen Geschwulstmasse eine für vier Finger durchgängige Oeffnung gebildet wurde, welche nach der Höhle der Cyste führte. Diese Schnittfläche entsprach dem Geschwulstantheil, welcher mit dem Darm zusammenhing. Der Cysteninhalt bestand aus einer hämorrhagisch verfärbten Flüssigkeit, in der Theile der Geschwulstmasse suspendirt waren, ähnlich den bröcklichen Massen, welche der Innenwand der Cyste auflagen. — Die mikroskopische Untersuchung der Geschwulst stellte fest, dass es sich um ein kleinzelliges Spindelzellensarcom

handelte, welches primär in der Mucosa der Darmwandung entstanden und secundär auf das Mesenterium übergegangen war.

Hier in Rostock kamen im Winter 1888 ein und während des Wintersemesters 1890/91 zwei Fälle von Sarcomen des Darmes zur Beobachtung. Ich habe als Practicant der Klinik des Herrn Geheimrath Madelung den Verlauf von zwei dieser Fälle zu beobachten Gelegenheit gehabt.

12. Paul Gotskowsky, 44 Jahre alt, Schlosser. Medicinische Klinik zu Rostock 1888. — Patient erkrankte anfangs Februar an Leibschmerzen und will damals eine Geschwulst im Leibe bemerkt haben, die seitdem allmälig grösser geworden sein soll. Die Schmerzen waren namentlich gross in Kreuz- und Glutäalgegend. Der Stuhl war unregelmässig und meist nur nach Clysma erfolgt.

12. 4. 88. Mässig genährter blasser Mann mit sehr blassen Schleimhäuten; vereinzelte seitliche Halsdrüsen oberhalb der Clavicula fühlbar. Die Untersuchung der Brustorgane, sowie der Leber und Milz ergiebt nichts Abnormes. Abdomen: ziemlich aufgetrieben, gespannt, links vermehrte Resistenz und Schmerzhaftigkeit. An der vorderen Wand des Rectum ist ein Tumor fühlbar, der sich nach innen vorwölbt, rechts an der Wand des kleinen Beckens anzusitzen scheint, links, soweit der Finger fühlen kann, mit der Beckenwand nicht zusammenhängt, aber bis an sie heranreicht, durch Druck auf den hypogastrischen Tumor von der vorderen Bauchwand aus ein wenig bewegt werden kann. Der hypogastrische Tumor reicht bis zur Höhe des Nabels, ist etwa drei Finger breit, seine seitlichen Grenzen laufen etwas unregelmässig, namentlich bildet die rechte nach oben einen hornartigen Vorsprung. Die Percussion ergiebt überall tympanitischen Schall. Die Drüsen der Inguinalgegend sind zahlreich vergrössert, einzelne bis Bohnengrösse. Der linke Fuss ist ödematös. Im Urin kein Albumen. In den nächsten Wochen tritt im Befinden des Patienten keine Besserung ein. Gegen die Schmerzen wird Morphium verabreicht. Stuhlverstopfung wechselt mit Diarrhoen ab. Ein deutliches Wachsthum der Tumoren im Abdomen lässt sich constatiren. Dieselben erstrecken sich schliesslich bis 2 Ctm. oberhalb des Nabels. — Die Oedeme nehmen zu und schreiten nach aufwärts bis zum unteren Rand der Scapula. Anfang Sepember wird geringer Ascites constatirt. Mit dem Wachsthum der Tumoren werden die Schmerzen geringer, und Pat. giebt wiederholt an, dass er sich besser befände. — Die Temperatur des Patienten zeigte während des ganzen Verlaufes der Krankheit einen continuirlichen Character. Die Morgentemperaturen betrugen meist 37,5 ^{0}—37,8 ^{0}, die Abendtemperaturen 38,0 ^{0}—38,5 ^{0} C. Nur in den letzten drei Wochen näherte sich die Temperatur mehr der normalen Grenze, ja sie war sogar an einigen Tagen subnormal. — In den letzten Wochen ist die Abmagerung schneller vorgeschritten, welche namentlich gegenüber dem bedeutenden Oedem sehr auffällt. Am 20. September trat der Exitus letalis ein.

Die pathologisch-anatomische Diagnose lautete: Primäres Sarcom des Dünndarms, Metastasen im Peritoneum und in der Leber.

Das Präparat (Tafel XI, Figur 5 u. 6) selbst stellt einen Tumor von cylindrischer Gestalt dar, dessen Länge 23 Ctm., dessen Umfang 42 Ctm. beträgt. Auf der vorderen Seite der Geschwulst ist die Blase mit ihrer hinteren Wandung fest aufgewachsen, ebenso die Prostata und Urethra. Der hinteren Fläche des Tumor sitzt das Colon auf, die Wandung desselben zeigt weder bei der äusseren Betrachtung noch auf dem Durchschnitt Abnormes. Neben dem Colon ist an der hinteren Wand des Tumor die Aorta abdominalis fest angewachsen. An dem Sitze ihrer Theilungsstelle erkennt man, dass der Tumor mit einem Drittel in das kleine Becken hineingeragt hat. Die Oberfläche des Theiles der Neubildung, welche ihren Sitz oberhalb der Linea innominata in der Leibeshöhle hatte, ist glatt. Einzelne wenig tiefe Furchen lassen noch erkennen, dass die Geschwulst aus zusammengewachsenen Darmschlingen besteht. Das untere Drittel, welches sich im kleinen Becken befand, ist von lockerem Bindegewebe umgeben. Nirgends zeigt der Tumor an seiner Oberfläche eine Perforationsöffnung. An seinem obersten Theile führen in den Tumor zwei Dünndarmschlingen. Nach Eröffnung des Tumor durch einen in der Mitte der vorderen Wand geführten Schnitt erblickt man eine grosse Höhle, in welcher sich in einzelnen vertieften Furchen ein Pflaumenkern, mehrere Kirschkerne und einige Samenkörner befinden. Die Anordnung der Furchen lässt auch hier erkennen, dass die Geschwulst durch Verwachsung mehrerer Dünndarmschlingen entstanden ist. Die Wandung des Tumor hat überall einen Durchmesser von 2—3 Ctm. An der Stelle, wo die beiden Dünndarmschlingen, welche dicht nebeneinander liegen, in die aneurysmatische Höhle einmünden, befindet sich keine Stenose, der Uebergang der dünnen Wandung des Darmes in die dickere der Neubildung ist ein plötzlicher. An jener Stelle ragt nur ein kleiner zulpartig gestalteter Wulst in das Lumen der Höhle hinein, gewissermassen als Fortsetzung der ausserhalb der Neubildung noch getrennt nebeneinander liegenden Darmwandungen. — Die mikroskopischen Bilder von Schnitten sowohl aus dem Tumor als aus den Metastasen zeigten den Bau der Spindelzellensarcome.

13. 14jähriger Knabe P. B. Der Patient kam am 25. November in die hiesige medicinische Klinik. Eltern und Geschwister des Patienten leben und sind gesund. Patient hat spät laufen gelernt, angeblich noch vor Vollendung des zweiten Lebensjahres. Kinderkrankheiten hat er nicht durchgemacht. Die jetzt bestehende Krankheit begann Anfangs Juni 1890, wo Patient im Walde Himbeeren gegessen hatte und angeblich in Folge davon an Uebelkeit und Erbrechen erkrankte. Letzteres soll eine ganze Woche gedauert haben. Am nächsten Tage trat wieder guter Appetit ein, doch blieben von diesem Tage an Schmerzen zurück, die anfallsweise, aber nicht regelmässig hauptsächlich rechts im Abdomen mit nicht grosser Heftigkeit auftraten. Ueber den Stuhlgang zu dieser Zeit werden keine Angaben gemacht, später soll er abwechselnd dünn und dick täglich erfolgt sein. Einen Monat nach Beginn der Erkrankung fiel den Eltern eine Anschwellung des Leibes auf, die bis jetzt noch immer

zugenommen haben soll. Seit dieser Zeit soll blasse Hautfarbe bestehen und der Knabe abgemagert sein.

Es wurde „chronische circumscripte Peritonitis“ diagnosticirt. Der Leibesumfang betrug damals 59,5 Ctm. in Nabelhöhe. Pat. wurde am 28.11. wieder entlassen. In der Form, Grösse und Consistenz der Tumoren konnte während der Zeit seines Aufenthaltes im Krankenhause keine Veränderung wahrgenommen werden. — Während Patient vorher noch umhergegangen war, wurde er nunmehr zu schwach dazu; auch schwollen ihm die Füsse an, wenn er sich längere Zeit ausserhalb des Bettes befand.

Aufnahme in die chirurgische Klinik am 13.12.90. Status praesens: Knabe von ursprünglich gutem Körperbau, jetzt aber heruntergekommen. Musculatur sehr schlaff, geringer Panniculus. Haut sehr blass, nicht icterisch. Leichtes Oedem an den Malleolen und am Scrotum. Thorax, Abdomen und Oberschenkel mit schmutzig-rothen, meist linsengrossen Flecken übersäet. Schleimhäute fast blass. Drüsen nirgends geschwollen. Temperatur 39,2°. An den Respirationsorganen und am Herzen nichts Abnormes. Im Urin viele Urate, kein Eiweiss. — Abdomen aufgetrieben, das Niveau des Thorax überragend. Venennetz auf der Haut sichtbar. Der Umfang in Nabelhöhe gemessen beträgt 64 Ctm. Man kann deutlich eine Geschwulst fühlen, die hauptsächlich die rechte Seite des Abdomens einnimmt, 1 Ctm. oberhalb des Nabels jedoch auf die linke Seite hinübergeht. Die Consistenz dieses Tumors ist prall-elastisch, bei festerem Zugreifen ist Knistern auffallend, ähnlich dem, das man beim Zusammenpressen eines Schneeballes wahrnimmt. Der grösste Theil der Oberfläche der Geschwulst ist glatt. Die Ränder des Tumors sind überall scharf. Ueber einen Theil desselben ergiebt die Percussion gedämpft tympanitischen Schall, über einen grösseren Theil absolute Dämpfung. Druckempfindlichkeit ist selbst bei festerem Eindrücken der Bauchdecken nicht vorhanden. Es besteht geringgradiger freier Erguss in die Abdominalhöhle. — In den folgenden Tagen ändert sich das Allgemeinbefinden des Patienten nicht. Die Nächte schläft Patient ruhig und klagt am Tage nur zeitweise über Schmerzen im Leibe. Es lässt sich in dieser Zeit deutlich ein Wachsthum der Geschwulst, die sich noch mehr nach der linken Seite ausdehnt, constatiren. Der Umfang des Leibes beträgt am 17.12. in Nabelhöhe 66 Ctm., hat also in 4 Tagen um 2 Ctm. zugenommen. Das Fieber zeigt einen continuirlichen Charakter:

	Morgentemperatur	Abendtemperatur
14. 12.	39,0°	40,1°
15. 12.	38,5°	39,3°
16. 12.	38,2°	38,6°

Die Diagnose musste nach dem Krankheitsbilde, das nach keiner Seite hin irgend einen sicheren Anhalt giebt, in dubio gelassen werden. Man konnte an chronische tuberculöse Peritonitis denken. Hierfür sprach die schnelle Zunahme des Umfanges des Abdomens, die starke Abmagerung des Patienten, die gleichmässig glatte Oberfläche des grösseren Theiles der Ge-

schwulst in der rechten Seite des Abdomens, der Allgemeinhabitus des Pat. — Ferner konnte man an ein Neoplasma denken. Hierfür sprachen ebenfalls die schnelle Abmagerung des Patienten und das rasche Wachsthum der Geschwulst. Dagegen sprach namentlich, dass bei der grossen Ausdehnung des Tumors der Darm gar nicht in Mitleidenschaft gezogen zu sein schien.

Am 17.12.90 Operation: Es wird in Chloroformnarcose zwei Finger breit ein unterhalb des Nabels beginnender, ca. 10 Ctm. langer Schnitt in der Linea alba durch die Bauchdecken gemacht. Auf dem nun vorliegenden grossen Netz fallen grau durchscheinende, hirsekorngrosse, disseminirte Knötchen auf, welche ganz dem Bilde der Tuberkelknötchen zu entsprechen scheinen. Nach Erweiterung des Schnittes kann man am Peritoneum parietale nichts Abnormes erkennen. Zur Feststellung der Diagnose wird aus dem Netz behufs mikroskopischer Untersuchung eine kleine Partie excidirt. Bei Betrachtung dieses Stückes fallen ausser den Fettknötchen, welche in grosser Menge auf dem Stücke disseminirt sind, namentlich wenn man dasselbe gegen das Licht ausgebreitet hält, einzelne Knötchen von mattgrauer, glänzender Farbe auf. Rechts im Abdomen ist ein Tumor leicht mit der Hand emporzuheben, in den oben und unten Darm mündet. Der Darm selbst zeigt äusserlich keine Veränderung, fühlt sich aber ziemlich derb und hart an. Aus dem Abdomen fliessen durch die Wunde ca. 20 Ccm. hämorrhagisch-seröser Flüssigkeit aus. Schluss der Bauchwunde. Die ganze Operation dauerte 12 Minuten. — Die mikroskopische Untersuchung des excidirten Hautstückes auf Tuberkelbacillen ergiebt ein negatives Resultat. — Die Temperatur am Morgen vor der Operation betrug 38,0°, am Abend nach derselben 38,4° C. Auch in den nächsten Tagen behält das Fieber seinen continuirlichen Charakter bei:

	Morgentemperatur	Abendtemperatur
18. 12.	38,6°	39,2°
19. 12.	38,6°	39,0°
20. 12.	38,6°	37,8°
21. 12.	38,3°	38,4°
22. 12.	38,4°	38,0°
23. 12.	38,4°	37,8°

Nach der Operation und in der Nacht erfolgt einige Male Erbrechen. Das Allgemeinbefinden des Patienten ist aber gut. Am 20. 12. wirft sich Pat. viel hin und her und knirscht zuweilen mit den Zähnen. Zuweilen klagt er über Schmerzen im Leibe. Am 21. 12. wird der Verband erneuert, da derselbe nach erfolgtem Stuhlgange beschmutzt ist. Letzterer ist von normaler Consistenz und Farbe und ist nichts an demselben zu bemerken, was auf eine Erkrankung des Darmes hinweist.

Am 23. 12. wiederum Wechsel des Verbandes, der mit Koth beschmutzt ist. Bei der Abnahme des Verbandes fliesst Koth aus der Bauchwunde. Die Hautfaltennähte und Jodoformgaze werden entfernt und letztere nach Reinigung der Wunden erneuert. Am folgenden Tage ist die Bauchwunde zum grössten Theile aufgeplatzt, und es entleert sich aus derselben eine reichliche

Menge Koth. Die Wunde wird durch neue Nähte vereinigt. — Am 25.12. ist Patient in somnolenten Zustand verfallen und antwortet auf Fragen nicht mehr. Dann schwindet das Bewusstsein immer mehr, und am 26.12. erfolgt der tödtliche Ausgang.

Die Section wurde am 27.12. von Herrn Professor A. Thierfelder ausgeführt. Ich theile aus dem Protokoll das Folgende mit: Der stark abgemagerte kindliche Leichnam männlichen Geschlechts von schmutzig-grauer nicht icterischer Hautfarbe zeigt eine starke Auftreibung des Leibes, die rechte Seite bis etwa 3 Ctm. jenseits des Nabels ist gleichmässig aufgetrieben und resistent, das linke Epigastrium ist gleichfalls in geringem Grade aufgetrieben, aber weich anzufühlen und von tympanitischem Schall. — Eine etwa 2 Ctm. unterhalb des Nabels beginnende und oberhalb der Symphyse endende, in der Mittellinie gelegene Laparotomiewunde ist durch Nähte vereinigt und bietet nichts Bemerkenswerthes.

Bei der Eröffnung der Bauchhöhle in der Mittellinie tritt eine über mannsfaustgrosse Geschwulst (Taf. XI. Fig. 1 u. 2) in die Schnittöffnung; um ihre Lage genauer zu bestimmen, werden zwei weitere Schnitte von unterhalb des Nabels gegen den Hüftbeinkamm zu beiderseits durch die Bauchdecken geführt. Diese letzteren sind zum grössten Theile durch eine dünne, anscheinend fibrinös eiterige Exsudatschicht sowohl mit dem Tumor, als auch mit den nach links und oben verlagerten Dünndarmschlingen verklebt, aber nirgends fester verwachsen. Bei dem Abheben des linken oberen Zipfels der Bauchdecken tritt zwischen dem Dünndarm und der Geschwulst missfarbige Flüssigkeit mit breiigem Koth und kleinen Kothbröckeln aus der Tiefe hervor, ebenso zwischen Symphyse und dem unteren Rande der Geschwulst bei dem Versuche, die Ausdehnung der letzteren gegen das kleine Becken hin durch Abtasten zu bestimmen. Der Tumor füllt die rechte Hälfte des Bauches vollständig aus, es ist weder vom Coecum, dem Proc. vermicularis, noch dem Colon bis zur Flexura hepatica hinauf an den normalen Lagerungsstätten dieser Darmtheile etwas nachzuweisen. Die rechte Niere liegt etwas höher als normal, die Leber ist emporgedrängt, das Zwerchfell steht dementsprechend in der Höhe der 3. Rippe. Von der Leber wird erst bei starkem Emporheben des rechten Rippenbogens die gleichfalls mit eiterigem Exsudat bedeckte vordere Fläche sichtbar. Auch das Colon transversum ist in seiner rechten Hälfte unterhalb des Rippenbogens nicht zu finden, das Netz ist in der Nabelgegend mit der linken Seite des Tumors verwachsen, beziehentlich durch Exsudat verklebt, zum grösseren Theile aber über das Colon transvers., welches nach links verlagert erscheint, hinübergeschlagen und durch den linken Rippenbogen verdeckt. Bei vorsichtigem Herauslegen der Dünndarmschlingen aus der Bauchhöhle ergiebt sich, dass der unterste Theil des vorhandenen Ileums links unten in den Tumor einmündet und ebenso das Colon transvers. etwa in der Mittellinie oben aus ihm hervortritt. Danach wird der Tumor, welcher nach hinten zu der Wirbelsäule anliegt und mit der Wurzel des Mesenteriums sich verwachsen zeigt, zusammen mit dem grössten Theile des Dünndarmes und dem Dickdarm bis zum Becken hinab aus der Bauchhöhle

entfernt. Hierbei reisst an der Vorderfläche nahe der oben erwähnten Verwachsungsstelle mit dem Netze der Tumor ein, und es entleert sich ebenfalls mit Koth vermischte, übelriechende und missfarbene Flüssigkeit. — Bei genauer Untersuchung ergiebt sich nun, dass der aus dem Tumor austretende Darmabschnitt nicht das Colon transversum ist, sondern der unterste Theil des Coecums, sowie dass das Coecum und Colon ascendens mit breiter Serosafläche der oberen Kuppe des Tumors aufliegen und mit ihr verwachsen sind. Die Flexura hepatica coli liegt oben der medianen Tumorseite an, und es ist der rechte Zipfel des Netzes in der vorhin beschriebenen Weise mit dem Tumor verwachsen. Wenige Centimeter oberhalb der Austrittsstelle des Coecums aus der Geschwulstmasse führt ein an der Abgangsstelle für einen Bleistift, an seiner Mündungsstelle in der Tiefe nur für eine dicke Sonde durchgängiger, anscheinend mit Schleimhaut ausgekleideter Kanal in das Innere des Tumors. Dieser Kanal entspricht, wie die spätere Untersuchung ergeben hat und hier schon erwähnt sei, dem Proc. vermiformis. Beim Aufschneiden des Darmes und Verfolgen desselben in den Tumor hinein geräth die Scheerenbranche in einen grossen Hohlraum, welcher mit Koth und in starker Zersetzung begriffenem, dünnbreiigem Inhalt erfüllt ist. Er communicirt offen in der schon erwähnten Weise mit dem Coecum und dem Proc. vermiformis. — Wo der Darm in die Wandung des Tumors übergeht, ist die Schleimhautfläche eigenthümlich glatt und faltenlos, die Darmwand ist noch ein kleines Stück weit von Tumorgewebe gebildet, so dass namentlich an der Eintrittsstelle des Dünndarms die Darmwand, an Mächtigkeit immer mehr zunehmend, allmälig in die Geschwulstwand übergeht. An der Austrittsstelle ist der Uebergang kein so allmäliger. Während die Aussenfläche eine gleichmässig glatte, anscheinend vom Peritoneum beziehentlich Darmserosa gebildete ist, bietet die Innenfläche ein unregelmässig höckeriges, theilweise geschwüriges Aussehen. — Die Mächtigkeit der Tumorwand beträgt bis zu 5 Ctm. Die Schnittfläche ist eine glatte, mattglänzende, die Consistenz eine weiche, stellenweise brüchige, die Färbung die der weissen Hirnsubstanz, an einzelnen Stellen von matt röthlich-grauem Ton, abgesehen von den verjauchten missfarbenen Stellen. — Weder im Netz, noch in den mesenterialen und retroperitonealen Drüsen sind metastatische Geschwülste nachweisbar. In jeder Niere, die sonst keine bemerkenswerthen Veränderungen darbieten, findet sich je ein haselnussgrosser markiger Knoten, hauptsächlich in der Corticalis gelegen. — Von sonstigen Befunden sei noch erwähnt, dass die Milz in geringem Grade acut geschwollen ist, die Leber anämisch, etwas fetthaltig, und dass beiderseits eine eitrige Pleuritis besteht neben gleichmässig verbreitetem Oedem der Lungen und starker hypostatischer Hyperämie in ihren unteren Abschnitten. Das Herz ist normal, nur das Herzfleisch blass und weniger fest. — Die mikroskopische Untersuchung der Darmgeschwulst habe ich selbst unter Controle von Herrn Professor A. Thierfelder vorgenommen. Sie sollte entscheiden, ob der Tumor seinen primären Ursprung in der Darmwand genommen hatte, oder ob er von dem Mesenterium ausgegangen und erst nach Perforation der Serosa sich innerhalb der

einzelnen Darmschichten ausgebreitet hatte. Zu diesem Zwecke wurden einmal von Stellen, an denen der Tumor auf den Darm übergeht, dann aber auch von verschiedenen Stellen der Geschwulst selbst mikroskopische Schnitte angefertigt. Dieselben wurden nach den bekannten Färbemethoden mit Alaun-carmin, Picrocarmin und Bismarckbraun behandelt und gaben sehr deutliche Bilder. — Bei Betrachtung mikroskopischer Durchschnitte mit schwacher Vergrösserung fällt zunächst ein grob alveolärer Bau auf, und zwar sind die Alveolen meist geradlinig begrenzte, vieleckige, mit den Neubildungszellen erfüllte Räume, die durch breite und in weiterer Verzweigung immer dünner werdende Bindegewebssepta von einander abgegrenzt sind. Dieser alveoläre Bau tritt auch bei starker Vergrösserung auf Präparaten, welche durch Schütteln von dem grössten Theil der Neubildungszellen befreit wurden, deutlich hervor, nur ergiebt sich, dass auch die durch prallere Aneinanderlagerung der Neubildungszellen vorgetäuschten Alveolen noch von feinsten Bindegewebsfasern durchzogen sind, welche ein kleinmaschiges Reticulum darstellen. Die Schüttelpräparate erinnern an einen in derselben Weise behandelten Schnitt von reticulärem Bindegewebe aus Lymphdrüse oder Milz. Deutliche Septa, die als Stroma der Neubildung aufzufassen wären, existiren demnach nicht, jedoch scheinen die stärkeren Bindegewebszüge reichliche, meist zusammengefallene Capillaren zu enthalten. — Die Zellen der Neubildung sind vorwiegend kleine Rundzellen, welche wenig Protoplasma und einen kugeligen oder kurz ovalen, ziemlich grossen Kern enthalten. Diese Structur und die wenig charakteristische Beschaffenheit der Zellen findet sich überall, wo Geschwulstgewebe an normales oder, wie es meist der Fall ist, an entzündlich infiltrirtes Gewebe anstösst, auch in den Nierenmetastasen. — An denjenigen Stellen des Darmes, wo die Geschwulst in die tieferen Schichten bis zur Serosa vorgedrungen ist, scheint eine vollständige — ja auch sonst Sarcomen eigenthümliche — Substitution der normalen Structurelemente durch die Neubildung stattgefunden zu haben, so dass man aus der Richtung der vorerwähnten Alveolen die vormalige Anordnung der beiden Muskelschichten noch erkennen kann. — An der Stelle, wo der Darm in den Tumor einmündet, ist die Musculatur noch vollständig erhalten. Es treten bei starker Vergrösserung die glatten Muskelfasern der äusseren longitudinalen Schicht mit ihren Kernen deutlich hervor. Die Bündel der Musculatur haben zwischen sich nur wenig Bindegewebe. Sie werden hauptsächlich getrennt durch zahlreiche, scharf begrenzte runde und rundliche Zellen, welche in schmalen Streifen nebeneinandergereiht sind und dem Verlauf der Gefässe zu entsprechen scheinen. Im Tumor selbst sieht man in der Nähe der zu- und abführenden Darmtheile dasselbe Bild, während weiter entfernt von diesen die Zellen der Neubildung die Musculatur durchsetzen, so dass nur noch vereinzelt hie und da Muskelbündel erkennbar sind. Am längsten erhalten sind noch einzelne schmale Streifen von aneinandergereihten Muskelfasern an der äusseren, der Serosa zugewandten Seite der Musculatur. — Früher als die Längsmusculatur ist die Quermusculatur von der Neubildung ergriffen. Schon in den peripheren Theilen des Tumors sind in den entsprechenden Partien keine Muskelzellen

mehr nachzuweisen. Oberhalb und unterhalb des Tumors sieht man die Zellen der Quermusculatur zum Theil wie mit einem Mantel von den Neubildungszellen umgeben, zum Theil sind dieselben, namentlich auf der der Submucosa zugewandten Seite völlig geschwunden und an ihre Stelle die Zellen der Geschwulst getreten. — Die Geschwulst ist an ihrer ganzen Oberfläche gleichmässig von Serosa überzogen, welche das charakteristische Bild der Entzündung zeigt, sie ist mit sehr zahlreichen Leukocyten dicht infiltrirt. — In der Submucosa des Darmes, welche aus lockerem Bindegewebe besteht, sieht man in Schnitten, 5 Mm. vom Tumor entfernt, an einer Stelle, welche unmittelbar der Quermusculatur anliegt, einen Complex von kleinen Rundzellen, zwischen denen man noch spärliche Bindegewebsfasern erkennen kann. An diese Rundzellen reihen sich näher am Tumor immer neue an, bis in Schnitten aus der Uebergangsstelle der Geschwulst auf den Darm man für die Submucosa nur jene Neubildungszellen substituirt findet, deren Bau ich oben schon ausführlich beschrieben habe. — Die eigentliche Mucosa zeigt sich auf eine weite Strecke des Darmes in der Umgebung des Tumors vollständig atrophisch. Sie bildet eine homogene, gleichmässig gefärbte Schicht, in welcher keine Drüsen vorhanden sind. Erst in Schnitten 10 Ctm. vom Tumor entfernt erkennt man vereinzelt Drüsen und Zotten. Zwischen diesen hat die Mucosa an einigen Stellen dasselbe Aussehen wie in unmittelbarer Nähe der Geschwulst. In Schnitten, welche Stellen entnommen sind, wo die Verdickung der Darmwandung durch den Tumor beginnt, findet man die Mucosa allmälig immer schmaler werden, bis man sie schliesslich in einen schmalen Streifen auslaufen sieht. — An ihre Stelle sind ebenfalls die Zellen der Neubildung getreten. — Nur an einer Stelle der Geschwulst, deren schon oben in dem Sectionsprotocoll Erwähnung gethan ist, findet sich die eigentliche Mucosa noch erhalten. Es ist die Stelle, wo der Processus vermiformis in den Tumor eingeschlossen ist. Hier sieht man auf mikroskopischen Schnitten noch Schlauchdrüsen, während in der Submucosa bereits Neubildungszellen eingelagert sind.

14. Der zweite Fall, welcher hier auf der chirurgischen Station am 9. März 1891 zur Beobachtung kam, betraf einen 52jährigen Kaufmann L. R. aus Schwerin. Patient, welcher vor 12 Jahren einen acuten Gelenkrheumatismus überstand, ist sonst nie krank gewesen. Seine Frau und fünf Kinder sind gesund. Im Anfang des August 1890 traten Magenschmerzen und ein Gefühl von Druck und Völle im Magen auf. Von dieser Zeit an konnte Patient nur leichte Speisen vertragen, da bei Genuss von schwer verdaulichen die Schmerzen in der Magengegend sich vermehrten. Patient lebte deshalb sehr diät, doch blieb sein Zustand bis Neujahr unverändert. Der Stuhlgang war meistens hart und musste oft durch Einlauf erzielt werden. Jedoch brauchten ausser diesen Clystieren keine Abführmittel angewandt zu werden. Die Schmerzen wurden seit Anfang Januar geringer, aber Patient bemerkte, dass er seitdem sehr schnell abmagerte. Vor etwa 4 Wochen, Mitte Februar, fühlte Patient zufällig in der rechten Seite des Leibes eine Geschwulst, welche auch von dem hinzugezogenen Arzte constatirt wurde. Die Geschwulst

verursachte dem Kranken keinerlei Beschwerden, auch soll sie seitdem nur wenig gewachsen sein. Vor vier Wochen will Patient durch Pressen beim Stuhlgang einen Bruch bekommen haben.

Ziemlich magerer, anämisch aussehender Mann. An der äusseren Form des Abdomens ist nichts Abnormes wahrzunehmen. Bei der Palpation fühlt man in der rechten Seite, drei querfingerbreit von der Mittellinie zwischen Nabel und Symphyse in der Tiefe einen etwa faustgrossen Tumor, welcher nach allen Seiten frei beweglich und dessen Consistenz hart ist. Die Oberfläche des Tumor ist zum grossen Theil glatt. Der Umfang und die Grösse des Tumors lassen sich nicht genau feststellen. Ueber dem Tumor ergiebt die Percussion gedämpften Schall. Druckempfindlichkeit besteht nicht. Der untere Leberrand überragt zwei querfingerbreit den Rippenbogen in der Papillarlinie. In der Gegend des linken Leberlappens kann man eine harte, ca. fünfpfennigstückgrosse Resistenz fühlen. Es besteht geringer Ascites. Der Stuhl ist normal. Drüsen nirgends geschwollen. Die Untersuchung der übrigen inneren Organe ergiebt nichts Abnormes. Die Temperatur beträgt 37,4, der Puls ist kräftig, Frequenz 84.

Nach diesem Befunde lautete die klinische Diagnose: Carcinom des Colon transversum. Da der Tumor frei beweglich ist, und die Lymphdrüsen nicht inficirt erscheinen, wird beschlossen, durch Laparotomie, falls sich die Leber beim Abtasten frei von Metastasen erweist, den Tumor zu entfernen.

Nachdem der Darm an den vorhergehenden Tagen durch Abführmittel entleert war, wird am 16. März die Operation ausgeführt. In Narcose wird ein 10 Ctm. langer Schnitt in der Verlängerung der Papillarlinie der rechten Seite, beginnend ca. 4 Ctm. unterhalb des Rippenbogens durch die Bauchdecken gemacht. Nach Durchschneidung des Peritoneums wird durch die Wunde ein ca. zweifaustgrosser, im Dünndarm sitzender Tumor eventrirt, der mit der Nachbarschaft nirgends adhärent ist. Darauf wird die Leber abgetastet, die aber an keiner Stelle verdächtige Knoten erkennen lässt, sondern nur geschwollen erscheint. Die Darmgeschwulst hat eine grosse Strecke des Dünndarms völlig umwachsen. Dieser ist in der Mitte des Tumors spitzwinklig umgeknickt. Nach Abschnürung des zu- und abführenden Darmtheiles wird die Resection des betreffenden Stückes mit dem Tumor und der entsprechend keilförmigen Partie des Mesenteriums ausgeführt. Nach Ligatur der Gefässe werden die getrennten Theile des Mesenteriums durch die Naht vereinigt. Es werden die einzelnen Schichten der Darmenden circulär vereinigt. Schluss der Wunde.

Nach der Operation erhält Patient Opium und wird auf absolute Diät gesetzt. Am Operationstage fühlt sich Patient fast völlig schmerzfrei. Sein Befinden ist ein durchaus gutes. Nur die Temperatur, welche früher nicht 37,5° C. überschritten hatte, ist am Abend dieses Tages auf 38,8 gestiegen. In der Nacht vom 16. zum 17. März um 4 Uhr erwacht Patient und giebt auf Befragen die Antwort, dass er sich völlig schmerzfrei fühle und gut geschlafen habe. Kurz darauf, nachdem mehrere Blähungen entleert waren, collabirte der Patient sehr schnell, im Verlauf einer halben Stunde trat der Exitus letalis ein.

Die am 17. März vorgenommene Section ergiebt Folgendes: Die mittelgrosse männliche Leiche ist von kräftigem Körperbau, abgemagert und blass. Bei der äusseren Besichtigung findet man eine 5 Ctm. unterhalb des Rippenbogens in der Verlängerung der Papillarlinie mit Catgutfäden vernähte Hautwunde, deren Länge 12 Ctm. beträgt. Nach Entfernung der Fäden zeigen sich die Wundflächen mit einander verklebt. Nach oben und unten werden von den Endpunkten der Wunde bogenförmige Schnitte zum Processus xyphoideus und zur Symphyse geführt, und nach Durchschneidung der Muskulatur die Bauchhöhle eröffnet. Das Mesenterium zeigt sehr grossen Fettreichthum, ebenso das Omentum majus. In dem letzteren liegen zwei weisse, sich derb anfühlende, ca. fünfpfennigstückgrosse Knoten. Der Darm erscheint überall lufthaltig. Am Dünndarm, 1 Mtr. oberhalb der Ileo-coecalklappe findet sich eine ca. 2 Mm. breite Röthung circulär um den Darm herum, doch zeigt sich nirgends an dieser Stelle, wo bei der Operation die Darmenden vereinigt sind, eine Perforation. Zur sicheren Feststellung der Undurchlässigkeit dieses Darmtheiles wird an der betreffenden Stelle nach doppelter Unterbindung der Dünndarm auf eine Strecke von 20 Ctm. herausgelöst. Beim Untertauchen dieser Darmpartie unter Wasser steigen keine Luftblasen auf. — Im Mesenterium ist an der ebenerwänten Stelle des Dünndarms eine ca. 10 Ctm. lange Wunde durch die Naht vereinigt. Irgend eine Blutung aus den hier zahlreich unterbundenen Gefässen hat nicht stattgefunden. — Die Leber ist vergrössert, fühlt sich fest an, ist blutarm und zeigt eine gleichmässig opakgelb-weisse Färbung. Im linken Lappen ist bei der blossen äusserlichen Besichtigung im unteren Theile eine wellenförmig sich erhebende Stelle auffallend, bei deren Einschneiden man einen weissen, kugeligen Knoten von ca. 2 Ctm. Durchmesser erkennt. Bei weiteren Durchschnitten durch diesen Leberlappen findet man innerhalb desselben noch drei solcher Knoten. Am rechten Leberlappen springt auf der oberen Hälfte ein weisser, halkugeliger Knoten hervor, der in seinem Centrum erweicht ist. Auch in diesem Lappen findet man bei Schnitten durch denselben im Innern noch zwei weitere Metastasen. Alle diese Tumoren sind scharf vom Lebergewebe abgegrenzt. — Die Milz ist ungefähr um das Doppelte vergrössert, ihre Kapsel gespannt. Die Pulpa ist grauroth und weich. Die Nieren haben eine glatte Oberfläche, sind mässig blutreich. In denselben keine Metastasen.

Da die Section nur partiell gestattet war, wurden die Lungen nach Durchtrennung des Zwerchfelles herausgenommen. Sie sind blutreich, etwas ödematös, aber gleichfalls ohne Metastasen. — Die pathologisch-anatomische Diagnose lautete: Primäres Sarcom des Dünndarms mit Metastasen in der Leber und dem grossen Netz. — Makroskopischer Befund (Tafel XI, Figur 3 und 4): Der vorliegende, durch die Resection eines Theiles des Dünndarmes gewonnene Tumor hat eine scharf begrenzte, länglich ovale Gestalt. Er besitzt eine Länge von 14 Ctm. und eine Breite von 9 Ctm. Seine Oberfläche zeigt in ihrer ganzen Ausdehnung die gewöhnliche Farbe und den Glanz der Serosa, und ist zum grossen Theil glatt. Die Consistenz des Tumors ist ziemlich derb. In der Mitte der Geschwulst ist der Darm spitzwinklig eingeknickt

und die in die Höhle des Tumor führenden Darmenden sind auf eine Strecke von 4 Ctm. mit einander verwachsen. 6 Ctm. oberhalb der Geschwulst ist der Darm abgeschnitten. Der Durchmesser desselben beträgt hier 7 Ctm. Mit Beginn des Tumor verdickt sich die Wandung des Darmes allmälig nach innen zu, so dass das Lumen des Darmes enger wird. Die engste Stelle im Tumor ist jedoch noch für eine Bleifeder durchgängig. Auf der Fläche des makroskopischen Geschwulstdurchschnittes ist man ohne Mühe im Stande, zweierlei Gewebe zn unterscheiden, die durch ihre Farbe und Oberfläche differenzirt sind. Die innere, der Höhlung der Geschwulst zugewandte Fläche sieht mehr weiss, milchig, homogen aus und hat eine glänzende Oberfläche, die äussere dagegen hat ein mehr gelbliches Aussehen mit einem Schein ins Röthliche und fühlt sich rauh, körnig an. — Unterhalb des Tumor ist der Darm noch in einer Länge von 5 Ctm. erhalten. An ihm kann man die Valvulae conniventes Kerkringii noch gut erkennen. Sein Durchmesser beträgt hier 7,5 Ctm. Die Geschwulst setzt sich an dieser Stelle scharf gegen den Darm ab. Es findet keine allmälige Zunahme im Durchmesser der Darmwandung statt, sondern die Wandung ist durch den Tumor bedeutend verdickt und hat einen Durchmesser von 1,3 Ctm., während unmittelbar vor dieser Verdickung die Breite der Darmwandung 3 Mm. beträgt. Die Innenfläche der Höhlung des Tumors ist zum grossen Theil glatt, nur an wenigen Stellen ragen kleinere Knötchen hervor. Die Falten des Darmes sind innerhalb des Tumors nicht mehr nachweisbar. — Mikroskopische Untersuchung: Die Benennung der Gruppe von Geschwülsten, in welche der vorliegende Tumor nach dem mikroskopischen Befunde zu rechnen ist, bildet keinerlei Schwierigkeiten. Der ganze Tumor und ebenso alle metastatischen Knoten zeigen das characteristische Bild des kleinzelligen Rundzellensarcoms.

Schwieriger ist die Frage zu beantworten, wo das Sarcom seinen Ursprung genommen hat, und hier kann man selbst bei dem genauesten Durchsehen von zahlreichen mikroskopischen Schnitten nur die Vermuthung aufstellen, dass die Geschwulst primär in der Submucosa des Dünndarms entstanden ist.

Welche Beschaffenheit zeigt nun der Darm im mikroskopischen Bilde unmittelbar oberhalb und unterhalb des Tumors? Etwa 1 Ctm. von der Ein- und Austrittsstelle des Darmes in die Höhle der Geschwulst sieht man die Zotten des Dünndarms noch erhalten, ebenso die Lieberkühn'schen Drüsen. Dort drängen sich zwischen dieselben schon die Zellen der Neubildung hinein, welche an dieser Stelle schon die ganze Submucosa einnehmen. Näher dem Tumor werden die Zotten niedriger, flacher, die Lieberkühn'schen Drüsen sind durch die Geschwulstzellen verdrängt und nicht mehr nachweisbar, im Tumor selbst ist weder von Zotten noch Drüsen etwas zu erkennen. An ihre Stelle sind kleine runde bis ovale Zellen mit ziemlich grossem, sich intensiv färbendem Kern getreten. Die Zellen liegen dicht an einander, Bindegewebe ist zwischen ihnen nicht wahrnehmbar. Erst in Präparaten, welche durch Schütteln von dem grössten Theil der Zellen befreit sind, sieht man gröbere und feinere Bindegewebssepta, welche ähnlich dem Bilde von ebenso

behandelten Schnitten aus der Milz oder den Lymphdrüsen ein Netzwerk von Strängen bilden. Denselben Bau zeigen die Metastasen in Leber und Omentum majus. In der Submucosa findet das Uebergreifen der Neubildung in das normale Gewebe nicht so allmälig statt wie in der Mucosa. Hier sieht man eine scharf gezogene Scheide, zwischen normalem Gewebe und dem des Tumors. In einer ganzen Anzahl von Schnitten erkennt man an einer Stelle noch das normale Bindegewebe der Submucosa, in welche noch keine Neubildungszellen eingelagert sind. Dies Gewebe wird ohne Uebergang nur durch Geschwulstzellen ersetzt. Diese erstrecken sich in Zügen zwischen die Ringsmuskulatur, durchbrechen dieselbe an einigen Stellen und breiten sich in der Längsmuskulatur aus. Hier hat die Ringsmuskulatur dem Andrange der Neubildung länger Widerstand geleistet als die Längsmuskulatur, von der in nächster Nähe an der Grenze vor dem Tumor nur noch einzelne Muskelbündel vorhanden sind, die vollständig in die Neubildungszellen eingelagert erscheinen. Die Ringsmuskulatur weicht erst ganz allmälig den Geschwulstzellen. Man sieht zuerst eine grosse Anzahl dieser Muskelbündel von Neubildungszellen umgeben, welche sich dann immer mehr zwischen die einzelnen Muskelfasern bis zum vollständigen Schwund derselben drängen. Auch aus der Anordnung der Geschwulstzellen im Tumor kann man nicht erkennen, ob hier früher Muscularis oder Mucosa gewesen ist.

Auch die Serosa wird an einigen Stellen des Tumor vollständig von den Geschwulstzellen in Besitz genommen. An der Mündungs- und Austrittsstelle des Darmes ist die Serosa noch erhalten. Aber im Tumor selbst sehen wir erst in derselben vereinzelte Herde von Rundzellen eingelagert; an diesen Stellen ist von der Serosa nur noch eine schmale Schicht zu erkennen.

Die an sich berechtigte Frage, von welcher der Darmschichten die Neubildung ihren Ausgang genommen habe, ist leider auch hier, wie in so vielen Fällen, nicht mit Sicherheit zu beantworten. Die starke Ausbreitung der Neubildung in der Submucosa ist wohl nur darauf zurückzuführen, dass in dem lockeren Bindegewebsstratum die Widerstände gegen das Vordringen der Wucherung geringer sind, als z. B. in der Muskulatur oder in der straffen Serosa. Jedenfalls sind die Neubildungszellen am Rande der Geschwulst Bildungen jüngsten Datums, aus deren Lagerung man keinen Schluss ziehen darf auf die Ausgangsstelle der ersten Wucherung. Sichere Charactere aber morphologischer Art, an welchen die Herkunft erkannt werden könnte, bietet die einzelne Sarcomzelle nur in ganz bestimmten Fällen (myelogene Sarcome, verknöchernde Osteosarcome, Chondrosarcome etc.), sicher thut dies nicht die einfache Rundzelle, wie sie hier vorliegt. Ausser an das Bindegewebe der Submucosa selbst, könnte man ja auch an das Bindegewebe der Follikelapparate des Darmes denken, besonders wenn man in Betracht zieht, dass die von den Lymphdrüsen ausgehenden Rundzellensarcome mit der hier in Rede stehenden Sarcomform die grösste Aehnlichkeit haben.

Schnitte aus dem Tumor selbst bieten überall das gleiche Bild dar. Hier liegt Zelle neben Zelle, deren Beschaffenheit oben näher beschrieben ist, und nichts erinnert mehr an den früheren normalen Bau der Gewebe.

Die Zahl der von mir im Vorhergehenden mitgetheilten Fälle von primären Dünndarmsarcomen ist zwar klein, jedoch will sie mir hinreichend erscheinen, um mit ihrer Benutzung einige Symptome hervorheben zu können, welche dem Krankheitsbilde eigenthümlich sind.

Die bisher bekannt gewordenen Beobachtungen von primären Dünndarmsarcomen betreffen fast ausschliesslich Patienten männlichen Geschlechts (92,8 pCt.). Nur in einem Falle handelte es sich um ein weibliches Individuum (Fall 1).

In Betreff der Aetiologie lässt sich aus den Krankengeschichten kaum ein Anhalt gewinnen. Jedenfalls spielte Heredität gar keine Rolle. Bei Eltern und Geschwistern der Kranken ist niemals das Vorkommen von Sarcomen im Abdomen oder an einer anderen Stelle des Körpers erwähnt. Ebenso fehlen Angaben, dass Geschwülste anderer Art bei ihnen vorgekommen sind.

Bei einem Patienten hat sich das Darmsarcom anscheinend im Anschluss an ein Trauma entwickelt (Fall 4).

Ein Patient litt an constitutioneller Syphilis (Fall 5).

Die meisten Patienten (7), deren Stand angegeben ist, gehörten den arbeitenden Klassen an. Ihr Beruf setzte sie keiner besonderen Schädlichkeit aus. Sie waren Landmann, Kutscher, Tagelöhner, Bäcker (2), Schlosser, Dienstmädchen. Einer war Kaufmann (Fall 14), einer Rechtsanwaltsgehülfe (Fall 11). Die meisten Patienten waren zur Zeit der ärztlichen Beobachtung von jeder anderweitigen allgemeinen oder localen Erkrankung frei. Dass ein Patient ein Bruchleiden hatte, wird belanglos sein (Fall 2).

Von Wichtigkeit ist es, schon an dieser Stelle hervorzuheben, dass bei den meisten Patienten (10) die Lymphdrüsen, so weit sich bei der Untersuchung im Leben feststellen liess, nicht von Sarcomen ergriffen waren.

In drei Fällen (4, 10, 12) waren Inguinaldrüsen vergrössert und verhärtet.

Das Alter, in welchem die betreffenden Patienten standen, als die Sarcomgeschwulst des Dünndarms in die erste Erscheinung trat, erscheint in meiner Zusammenstellung auf den ersten Blick sehr verschieden. Der jüngste Patient war ein vierjähriger Knabe

(Fall 13), der älteste ein 52 Jahre alter Mann (Fall 14). Die Mehrzahl der Patienten aber befand sich im vierten Lebensdecennium (57,8 pCt.) In elf der oben angeführten Fälle hatten die Patienten das vierzigste Lebensjahr nicht überschritten. Das mittere Lebensalter scheint vorzugsweise für Sarcome des Dünndarms disponirt.

Der Beginn der Erkrankung äusserte sich bei allen Patienten in sehr geringfügigen Symptomen. Es traten zuerst Schmerzen in der Magengegend auf, Appetitlosigkeit, Uebelkeit, Erbrechen, Unregelmässigkeiten in der Stuhlentleerung, welche sich theils durch Stuhlverhaltung, theils durch Durchfälle kund gaben. Doch gesellte sich zu diesen Symptomen in den meisten Fällen (8) frühzeitig die Auftreibung des Leibes.

Das Aussehen sämmtlicher Patienten in der Zeit, als sie in ärztliche Beobschtung traten, wird geradezu typisch übereinstimmend geschildert. Alle Patienten zeigten hochgradige Abmagerung des Körpers, blasses, zum Theil fahles Colorit der Haut, starken Verfall der Kräfte. Bemerkenswerth ist übrigens auch, dass wir von den Patienten selbst hören, dass mit Beginn der ersten Krankheitserscheinungen ihr schlechtes Aussehen, ihre schnelle Abmagerung, ihre Arbeitsunfähigkeit begonnen habe.

Ich will hier gleich auf ein Symptom hinweisen, welches mir beim Durchlesen der Krankengeschichten aufgefallen ist: die Beschaffenheit des Blutes. In drei Fällen (4, 8, 9), wo die Untersuchung des Blutes vorgenommen wurde, fand man Leucocytose. Ich habe die von mir beobachteten Patienten auf dieses Symptom leider nicht geprüft. Ich glaube, dass hierauf in Zukunft zu achten sein wird.

Die Notizen über die Körpertemperaturen der Patienten sind verschieden. In vier Fällen (1, 4, 12, 13) zeigten die Patienten Temperaturerhöhungen während der ganzen Zeit, in welcher sie in ärztlicher Behandlung standen, durchschnittlich 38°—38,5° C., und zwar traten dieselben Abends ein, während die Morgentemperaturen annähernd normal waren. Bei drei Patienten (Fall 9, 10, 14) bestand kein Fieber, bei den übrigen fehlen die betreffenden Angaben in den Krankengeschichten.

Von grosser Wichtigkeit ist das Verhalten des Stuhlganges. Nur in zwei Fällen bestand anhaltende Koprostase. Dieselbe war

jedoch in dem einen Falle (1), bei welchem die Obstipation $2^1/_2$ Wochen vor dem Tode aufgetreten war, während vorher Durchfall bestanden hatte, durch Complication des Leidens mit Invagination des Darmes bedingt, in einem anderen Falle (2) war die Stuhlverhaltung gleichfalls nicht durch die Geschwulst selbst veranlasst, sondern, wie die Section ergab, durch Achsendrehung des Darmes.

Bei allen übrigen Patienten (12) zeigten sich niemals die Symptome der Darmverengerung oder gar des Darmverschlusses. Die Stuhlentleerungen wiesen entweder gar keine Störungen auf, oder es wechselte Koprostase mit Diarrhoe ab. Für derartige Stuhlverhaltung genügte schon ein verabfolgtes Clysma, um Entleerung herbeizuführen.

Treves macht in seinem Werke über Darmobstructionen (S. 311) die Bemerkung: „am bemerkenswerthesten ist, dass sie (Sarcome des Darmes), soweit zur Zeit aus den Berichten geschlossen werden kann, niemals Obstruction veranlassen, denn die betreffenden Patienten haben entweder gar keine besonderen Unterleibsbeschwerden oder nur eine weniger ausgesprochene Diarrhoe. Carrington hat neuerdings von einem Lymphosarcom des Coecum berichtet, das ein halbes Pfund wog und trotzdem weder Obstructionserscheinungen erzeugte, noch irgendwie während des Lebens die Aufmerksamkeit auf das Abdomen gelenkt hatte". Diese Angaben von Treves stehen völlig im Einklang mit den Berichten in den von mir gesammelten Krankengeschichten.

Die meisten Patienten haben, bevor sie in ärztliche Behandlung kamen, die Geschwulst selbst nicht bemerkt. Einige entdeckten sie zufällig erst längere Zeit nach Beginn der Erkrankungserscheinungen. Nur in einem Falle (12) gab der Patient an, zugleich mit dem Auftreten der ersten Krankheitserscheinungen eine Geschwulst im Leibe gefühlt zu haben.

Dieses späte subjective Wahrnehmen der Sarcome des Dünndarmes beruht grösstentheils auf den geringen örtlichen Beschwerden, welche dieselben hervorrufen. Bei den meisten Patienten (10) fand man selbst in späteren Stadien der Krankheit gar keine Druckempfindlichkeit, selbst nicht bei festem Eindrücken der Bauchdecken (Rostock, Fall 13, 14), oder es traten bei Palpation der Geschwulst unbedeutende Schmerzen auf. Nur

in einem Falle (4) war der Tumor auf Druck äusserst empfindlich, und dieser Zustand blieb bis zum eintretenden Exitus letalis unverändert. Im Gegensatz hierzu ist bemerkenswerth, dass bei zwei anderen Fällen (9, 12), wo anfangs Schmerzen vorhanden waren, dieselben mit dem Wachsthum der Geschwulst geringer wurden.

Betreffend den bei näherer Untersuchung nachweisbaren Sitz der Geschwulst besteht, wie von vornherein zu erwarten, keine Uebereinstimmung. Bei einigen Patienten lag dieselbe vollständig in der linken Seite des Abdomen (Fall 2, 5), bei anderen nahm die Hauptmasse des Tumor die rechte Seite des Leibes ein (Fall 4, 13, 14), bei diesen breitete sich dieselbe zwischen Nabel und Symphyse aus (Fall 7, 10, 12), bei jenen wird als Hauptsitz die Nabelgegend angegeben (Fall 8, 9, 11).

Die Palpationsbegrenzungslinien der durch die Sarcome des Dünndarmes gebildeten Geschwülste waren in der Majorität der Fälle (10) sehr gut bestimmbar. Es liessen sich über denselben die Bauchdecken leicht verschieben, die Tumoren konnten nach allen Seiten abgetastet werden. In einigen Fällen (8, 9) konnte man sogar ausser der eigentlichen Hauptmasse noch kleinere, von derselben getrennte, in der Tiefe liegende Knoten abtasten.

Die Angaben über die Beschaffenheit der Oberfläche der Geschwülste bei der Untersuchung sind unvollständig. In den von mir untersuchten Fällen (Rostock, Fall 13, 14) fühlte sich der grösste Theil des Tumors glatt an. Denselben Befund giebt Bessel-Hagen (Fall 4), Pick (Fall 5) und Zuralski (Fall 11) an. In einigen anderen Fällen (7, 8, 10) wird die Oberfläche als uneben bezeichnet. In vielen Krankengeschichten fehlen die betreffenden Angaben.

Die Consistenz der Geschwulst ist in sämmtlichen Fällen hart und derb gewesen. Oefters constatirte man im centralen Theil des Tumor eine weichere Beschaffenheit, zum Theil sogar undeutliche Fluctuation (Fall 4, 7, 8, 9, 11, 13).

Der Percussionsschall war über der Geschwulst bald gedämpft, bald gedämpft tympanitisch.

Das Wachsthum der Geschwulst erschien in den Krankengeschichten (7), in welchen betreffende Angaben gemacht sind

den Beobachtern als ein überaus rasches. Ich selbst konnte dies auch bei dem Patienten, welchen ich längere Zeit beobachtete, constatiren (Fall 13). In einigen anderen Krankengeschichten (Fall 8, 9, 12) wird uns berichtet, dass die Geschwulst in kurzer Zeit Mannskopfgrösse erlangte.

Die Dauer des Leidens vom Auftreten der ersten Erkrankungserscheinungen bis zum Tode resp. Genesung ist kurz gewesen. Ein Patient (Fall 1) starb bereits nach einen halben Monat dauernder Erkrankung. Die meisten Patienten gingen innerhalb $^3/_4$ Jahren zu Grunde (78,5 pCt.). Nur bei einem Patienten (Fall 12) bestand das Leiden $1^3/_4$ Jahre. Zwei Patienten (Fall 7 und 11) wurden durch operative Eingriffe „geheilt" (?). Ueber die Dauer der Heilung ist aber nicht berichtet worden.

Der Exitus letalis trat bei drei Patienten (Fall 2, 5, 14) plötzlich durch Collaps ein; ein Patient (Fall 1) erlag nicht dem primären Leiden, sondern den Folgen einer hinzugetretenen Invagination; alle anderen — mit Ausnahme der beiden mit gutem Erfolg operirten (Fall 7, 11) — starben in Folge des allgemeinen Marasmus.

Die Obduction gab in vielen Punkten Aufschluss über die Entstehung der Symptome und den eigenartigen Verlauf der Sarcome des Dünndarms.

Als primärer Sitz der Neubildung wird in allen Fällen, in welchen eine sorgfältigere mikroskopische Untersuchung vorgenommen ist, die Mucosa (Fall 5, 9, 11), oder Submucosa (Fall 1, 4, 10, 13, 14) des Dünndarmes bezeichnet.

Die Sarcome des Dünndarmes gehörten in der Majorität der Fälle (8) der Gattung der kleinzelligen Rundzellensarcome an. Bei fünf Fällen (1, 7, 8, 11, 12) fand man bei der histologischen Untersuchung den Bau der Spindelzellensarcome.

Die Ausbreitung, welche die Neubildung genommen hatte, zeigte in allen obducirten Fällen eine gewisse Uebereinstimmung. In der überwiegenden Majorität der Fälle beschränkte sich die Wucherung auf die Mucosa und Muscularis des Dünndarmes und liess die Serosa vollständig oder zum grössten Theile frei. Nur in zwei Fällen (6, 13) durchsetzte sie die ganze Serosa.

Sehr regelmässig ist die discontinuirliche Infection der Dünndarmsarcome beobachtet. Bei allen obducirten Fällen fand

man zahlreiche Tochterknoten in anderen Organen des Körpers. Beispielsweise führe ich Fall 4 an: multiple Metastasen im Mesenterium, Nieren, rechter Beckenwand, Mesenteriallymphdrüsen, Rostock, Fall 14: Metastasen in der Leber (7) und Omentum majus (2). Hier kann man wohl in Betracht ziehen, dass es sich in der Mehrzahl der Fälle (57,1 pCt.) um ein kleinzelliges Rundzellensarcom handelte, dessen Keime ja bekanntlich besonders disponirt sind, von ihrem Mutterboden losgerissen und durch den Kreislauf nach anderen Regionen des Körpers hingeführt zu werden. Bei den Sectionen der Fälle, welche ich in Rostock gesehen habe, war auch die Grösse der Metastasen auffällig.

Das Wachsthum der Sarcome innerhalb der Wandung des Dünndarmes ist ein typisches. Die Neubildung entsteht in der Mucosa oder Submucosa und breitet sich hier in der Längsrichtung des Darmes aus. Hierdurch wird die Muskulatur früh lahm gelegt. Das betreffende Darmstück wird durch Ansammlung von Koth aneurysmaartig erweitert. In der Mehrzahl der Fälle (7) fand man bei der Autopsie eine Dilatation der von der Neubildung ergriffenen Darmpartie. Die Angabe von Leichtenstern (Ziemssen spec. Path. und Ther., Bd. VII, 2, S. 521), dass das Sarcom sich gürtelförmig in der Submucosa des Darmes ausbreitet und Stenosen veranlasst, ist als irrthümlich zu bezeichnen.

Eine Perforation des von der Neubildung ergriffenen Darmes hat in der überwiegenden Mehrzahl der Fälle nicht (85,7 pCt.), überhaupt nur in zwei Fällen (6, 13) stattgefunden.

Es ist zweifellos, dass betreffend die klinische Diagnose Schwierigkeiten hauptsächlich in der Unterscheidung zwischen Sarcom und Carcinom des Darmes bestehen. Nach der von mir gegebenen Zusammenstellung der Symptome und nach Schilderung des Verlaufs der Dünndarmsarcome ergeben sich aber doch so erhebliche Differenzen zwischen beiden Neubildungen, dass, meiner Ansicht nach, eine Unterscheidung wohl nicht mehr ganz unmöglich ist.

Was zunächst das Alter der Patienten anbetrifft, so ist, wie wir sahen, das Sarcom des Dünndarmes hauptsächlich eine Neubildung des mittleren Lebensalters, häufig schon des dritten Lebensdecenniums. Uebereinstimmend wird dagegen von den Klinikern

berichtet, dass der Darmkrebs erfahrungsgemäss höchst selten vor dem 40. Lebensjahre vorkommt. (Leichtenstern in Ziemssen Bd. VII, 2, S. 524; Koenig Bd. II, S. 468; Jürgensen S. 617; Eulenburg Bd. II, S. 702.)

Bemerkenswerth ist der Unterschied beider Neubildungen im Beginn der Erkrankung. Bei sämmtlichen Patienten mit Dünndarmsarcomen sehen wir das Allgemeinbefinden, den Ernährungszustand, sich auffallend schnell verändern. Während beim Darmkrebs meistens erst im späteren Verlauf des Leidens die Symptome der Cachexie auftreten, fällt sie hier fast regelmässig gleich als ein wichtiges Symptom im Beginn der Krankheit auf. Während oft Patienten mit Carcinom des Darmes zum Arzte kommen, deren Aussehen durchaus nicht auf die Bösartigkeit des Leidens hinweist, die sich in durchaus gutem Ernährungszustande befinden, haben wir hier nur abgemagerte Individuen mit blasser Hautfarbe, welche gleich auf den ersten Blick die Schwere ihres Leidens erkennen lassen, trotzdem ihre subjectiven Beschwerden nur gering sind.

Von Wichtigkeit ist ferner das Verhalten der Stuhl-Entleerung. In den Lehrbüchern wird vom Darmkrebs immer hervorgehoben, dass er frühzeitig zu einer Stenose des Darmes führt.

Ganz anders die Sarcome des Dünndarmes! Hier sehen wir bei keinem der Fälle — abgesehen von Fall 1 und 2, wo, wie oben angeführt, Complicationen vorlagen — die Symptome einer Stenose des Darmes auftreten. Fast bei allen Patienten wechselt Koprostase mit Diarrhoe ab. Die Stuhlgänge bieten nichts Abnormes.

Auch in Bezug auf die Schmerzen, welche Sarcom und Carcinom des Darmes veranlassen, besteht ein wesentlicher Unterschied. Bei jenen ist die Empfindlichkeit der Geschwulst meistens sehr gering, oder es besteht überhaupt keine Schmerzhaftigkeit. Wo im Anfang von dem Tumor erhebliche Schmerzen ausgehen, nehmen dieselben mit dem Wachsthum der Neubildung ab und schwinden schliesslich ganz oder sind nur unbedeutend. Nirgends findet sich eine Angabe, dass während der Defäcationen Schmerzen aufgetreten sind. Umgekehrt verhält es sich bekanntlich mit dem Carcinom des Darmes.

Der zeitliche Verlauf beider Neubildungen zeigt ebenfalls erhebliche Differenzen. Der Darmkrebs ist im Allgemeinen ein langsam verlaufendes Leiden. Als mittlere Dauer wird in den Lehrbüchern ein Jahr, als Maximum drei Jahre angegeben, so von Jürgensen (spec. Path. und Ther. S. 618): „Die seltenen Fälle von allgemeiner Carcinose abgerechnet, können mehrere Jahre bis zum Tode vergehen". Die Patienten mit Dünndarmsarcom erlagen ihrem Leiden viel schneller. Der Tod trat in der Mehrzahl der Fälle spätestens in $^3/_4$ Jahren ein (78,5 pCt.).

Die Behandlung der Sarcome des Dünndarmes war bisher in den meisten Fällen eine symptomatische. Nur in vier Fällen (2, 7, 11, 14) wurde ein operativer Eingriff vorgenommen: Exstirpation der betreffenden Darmpartie. Der Erfolg der Operation war in zwei Fällen (2, 14) für den Patienten ungünstig. Nach Wegnahme der Geschwulst trat der Tod im Verlauf der nächsten 24 Stunden ein. In den anderen beiden Fällen (7, 11) trat Genesung ein. Wie lange dieselbe von Bestand blieb, ist nicht bekannt.

Zum Schlusse erfülle ich die angenehme Pflicht, meinem hochverehrten Lehrer Herrn Geheimrath Professor Madelung, auf dessen Anregung und mit dessen freundlicher Unterstützung diese Arbeit entstanden, sowie Herrn Professor A. Thierfelder für die gütige Ueberlassung des Sectionsmaterials und die Hülfe bei der Anfertigung des pathologisch-anatomischen Theiles und ganz besonders der beigegebenen Zeichnungen meinen verbindlichsten Dank auszusprechen.

Erklärung der Abbildungen auf Taf. XI.

Fig. 1. Tumor Fall 13 ca. $^1/_5$ natürlicher Grösse. z = zuführendes Dünndarmstück. a = abführendes Dickdarmstück. Col. asc. = Colon ascendes. Coec. = Coecum. Ad.[1] = Verwachsungsstränge des Colons mit den medianen und oberen Tumortheilen. Ad.[2] = Adhäsionsstränge mit benachbarten Darmschlingen und dem parietalen Peritoneum. P = Perforationsöffnungen, in deren Umgebung frisches fibrinöses und jauchiges Exsudat.

Fig. 2. Halbschematischer Frontalschnitt durch den Tumor Fig. 1. Die ab- und zuführenden Darmpartien sind durch Pfeile bezeichnet. Aus dem aufgeschnittenen Coecum ist eine Sonde durch den Processus vermiformis in die Höhle des Tumors eingeführt.

Fig. 3. Tumor Fall 14 ca. $^1/_2$ natürlicher Grösse. Die Abbildung stellt die hintere Fläche der Geschwulst dar. Die Ansatzstelle des Mesenteriums an der Geschwulst hat die Form eines lateinischen V.

Fig. 4. Halbschematischer Durchschnitt durch den Tumor Fig. 3.

Fig. 5. Tumor Fall 12 ca. $^1/_2$ natürlicher Grösse. Die Zeichnung stellt die linke Hälfte der Geschwulst im sagittalen Durchschnitt dar. In das zu- und abführende Darmrohr sind Sonden eingelegt. Ves. = Harnblase, Ur. = Urethra. Pr. = Prostata.

Fig. 6. Die Geschwulst Fig. 5 von der Rückseite ca. $^1/_4$ natürlicher Grösse. a = abführendes Darmrohr. Rec. = Rectum. A. = Aorta.

Gedruckt bei L. Schumacher in Berlin.

Fig. 1

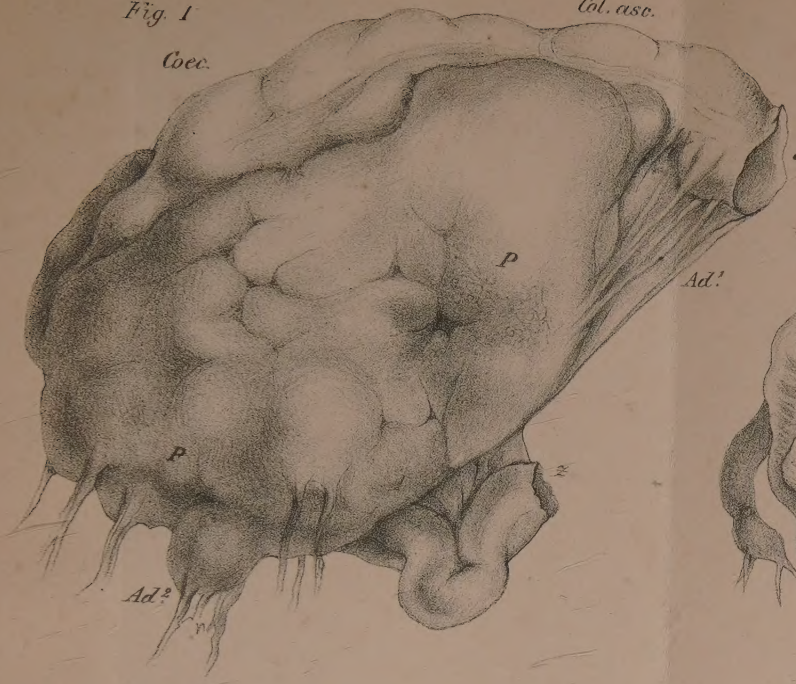

Fig. 2.

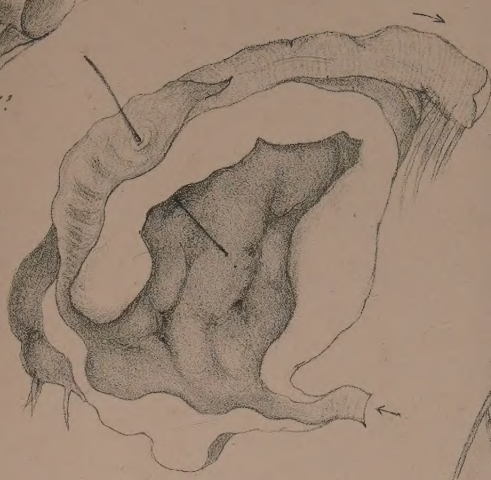

Fig. 3.

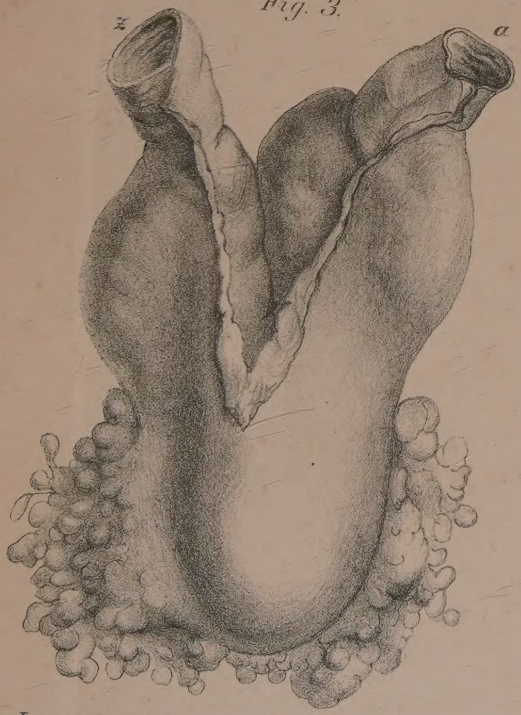

Fig. 4.

Fig. 5.

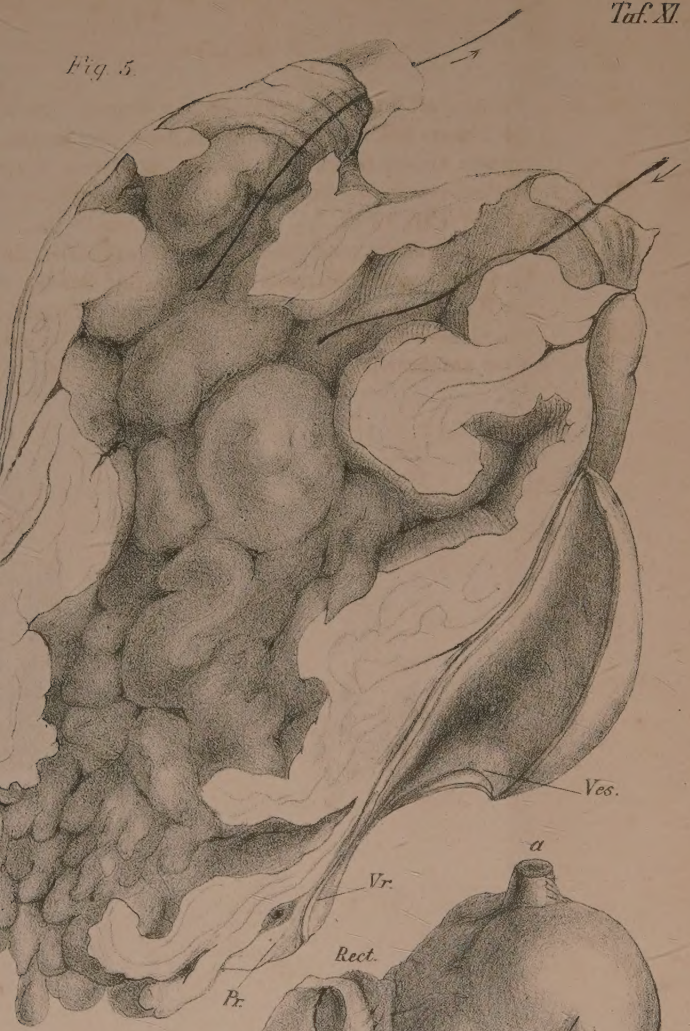

Fig. 6.

Alb. Schütze Lith. Inst. Berlin